

**РОССИЙСКОЕ ОБЩЕСТВО АНГИОЛОГОВ И СОСУДИСТЫХ ХИРУРГОВ
АССОЦИАЦИЯ СЕРДЕЧНО-СОСУДИСТЫХ ХИРУРГОВ РОССИИ
РОССИЙСКОЕ НАУЧНОЕ ОБЩЕСТВО РЕНТГЕНЭНДОВАСКУЛЯРНЫХ ХИРУРГОВ
И ИНТЕРВЕНЦИОННЫХ РАДИОЛОГОВ
ВСЕРОССИЙСКОЕ НАУЧНОЕ ОБЩЕСТВО КАРДИОЛОГОВ
АССОЦИАЦИЯ ФЛЕБОЛОГОВ РОССИИ**

**НАЦИОНАЛЬНЫЕ РЕКОМЕНДАЦИИ
ПО ВЕДЕНИЮ ПАЦИЕНТОВ
С АНЕВРИЗМАМИ БРЮШНОЙ АОРТЫ**

Москва, 2013 г.

Российское общество ангиологов и сосудистых хирургов
Ассоциация сердечно-сосудистых хирургов России
Российское научное общество рентгенэндоваскулярных хирургов и интервенционных радиологов
Всероссийское научное общество кардиологов
Ассоциация флебологов России

НАЦИОНАЛЬНЫЕ РЕКОМЕНДАЦИИ ПО ВЕДЕНИЮ ПАЦИЕНТОВ С АНЕВРИЗМАМИ БРЮШНОЙ АОРТЫ

**Председатель Профильной комиссии по сердечно-сосудистой хирургии
Экспертного совета Минздрава РФ:** академик РАН и РАМН Л.А. Бокерия

**Экспертная группа по подготовке рекомендаций
Председатель экспертной группы:** академик РАМН А.В. Покровский

Ответственный исполнитель: к.м.н. А.Ф. Харазов (Москва)
Ответственный секретарь: д.м.н. И.В. Самородская (Москва)

Члены экспертной группы: проф. С. А. Абугов (Москва), академик РАМН Б.Г.Алекян (Москва), проф. В.С.Аракелян (Москва), академик РАМН Ю.В. Белов (Москва), д.м.н. Д.Ф.Белоярцев (Москва), проф. А.Н.Вачев (Самара), к.м.н. С.В. Волков (Москва), проф. Ю.Э.Восканян (Москва), член-кор. РАМН А. В. Гавриленко (Москва), проф. В.Н. Дан (Москва), проф. А.А.Дюжиков (Ростов-на-Дону), д.м.н. И.А.Ерошкин (Москва), академик РАМН И. И. Затевахин (Москва), проф. В.Н. Золкин (Москва), проф. А. Е. Зотиков (Москва), проф. З. А. Кавталадзе (Москва), проф. Ю.И.Казаков (Тверь), проф. А. А. Карпенко (Новосибирск), проф. И.И.Кательницкий (Ростов-на-Дону), д.м.н. А.В.Максимов (Казань), проф. Г.Ю.Сокурено (Санкт-Петербург), проф. В.В. Сорока (Санкт-Петербург), проф. А.В.Троицкий (Москва), д.м.н. А.В.Чупин (Москва), проф. В.Н.Шиповский (Москва), проф. А.А.Фокин (Челябинск), проф. А.М. Чернявский (Новосибирск).

СОДЕРЖАНИЕ

Список сокращений	5	9.3. Молодые пациенты и женщины с АБА	15
1. Определение	5	9.4. Больные с ограниченным сроком жизни	15
2. Эпидемиологи АБА	5	9.5. Симптомные аневризмы	15
2.1. Распространенность АБА	5	9.6. Частота проведения ультразвуковых исследований	15
2.2. Факторы риска развития АБА	5	9.7. Аневризмы подвздошных артерий	16
3. Врожденные аневризмы	6	9.8. Сопутствующие аневризмы, не требующие операции	16
4. Воспалительные аневризмы	6	10. Рекомендации по дооперационному ведению больных с АБА	16
5. Инфекционные аневризмы	7	10.1. Функция дыхания	16
6. Естественное течение	7	10.2. Гематологические отклонения	16
6.1. Скорость роста АБА	7	10.3. Фармакотерапия у больных с АБА	17
6.2. Разрыв аневризмы аорты	7	10.3.1. Статины	17
7. Диагностика аневризм брюшной аорты	8	10.3.2. β -блокаторы	17
7.1. Симптоматика аневризм аорты и подвздошной артерии	8	10.3.3. Антиагрегантная терапия	17
7.2. Физикальное обследование	8	10.3.4. Артериальная гипертензия	17
7.3. Начальная лучевая диагностика	9	10.4. Предоперационная оценка сердечной деятельности	18
7.3.1. Обзорная рентгенография в прямой проекции	9	10.5. Оценка почечной функции и ее оптимизация	19
7.3.2. Ультразвуковое исследование в В-режиме и другие методы визуализации	9	10.6. Лечение поражений других артериальных бассейнов	19
7.3.3. «Случайный» скрининг	9	10.7. Анестезиологическое пособие	20
7.3.4. Рентгенконтрастная (дигитальная субтракционная) ангиография	9	10.8. Ведение пациентов с большими аневризмами	20
7.4. Методики предоперационного обследования аневризм брюшной аорты	9	11. Общие вопросы планового оперативного лечения аневризм инфраренальной аорты	20
7.4.1. Дуплексное сканирование	10	11.1. Лапароскопические реконструкции аневризм брюшной аорты	21
7.4.2. Внутрисосудистое ультразвуковое исследование (ВСУЗИ)	10	11.2. Объем оперативной активности учреждения	21
7.4.3. Рентгенконтрастная (дигитальная субтракционная) ангиография	10	11.3. Опыт хирурга и его специализация	22
7.4.4. Мультиспиральная компьютерная томография с контрастированием	10	11.4. Профилактика тромбоза глубоких вен до и после операции	22
7.4.5. Магнитно-резонансная томография	10	12. Открытые плановые операции у больных с инфраренальными АБА	22
7.5. Интраоперационная визуализация АБА	11	12.1. Ведение пациентов в периоперационном периоде	22
7.5.1. Рентгенконтрастная (дигитальная субтракционная) ангиография	11	12.1.1. Антибиотики	22
8. Массовое обследование населения на предмет АБА	11	12.1.2. Поддержание температуры тела	23
8.1. Преимущества и недостатки ультразвукового обследования	11	12.1.3. Интра- и послеоперационное введение растворов, крови и кровезамещающих растворов	23
8.2. Доказательства пользы скрининга АБА у мужчин	11	12.1.4. Обезболивание	23
8.3. Доказательства пользы скрининга у женщин	120	12.1.5. Мониторинг центральной гемодинамики во время и после операции	23
8.4. Скрининг в других подгруппах	12	12.1.6. Роль отделения интенсивной терапии	24
8.5. Может ли скрининг причинить вред?	12	12.2. Программа «fast-track surgery»	24
8.6. Возможные преимущества проведения скрининга	12	12.3. Оперативный доступ	25
8.7. Ведение больных с выявленной при скрининге аневризмой	13	12.4. Пережатие аорты	25
8.8. Регулярность осмотров больных с малыми аневризмами	13	12.5. Конфигурация протеза	26
8.9. Когда проводить скрининг?	13	12.6. Кровоснабжение тазовых органов	26
8.10. Когда пациенты должны обратиться к сосудистому хирургу?	13	12.7. Назогастральная декомпрессия	26
8.11. Как оптимизировать проведение скрининга?	13	12.8. Лечение сопутствующих несосудистых заболеваний брюшной полости	27
9. Принятие решения об оперативном лечении аневризм брюшной аорты	14	12.9. Атипичные аневризмы	27
9.1. Рандомизированные исследования по сравнению результатов оперативных вмешательств и выжидательной тактики у больных с малыми асимптомными аневризмами брюшной аорты	14	12.9.1. Воспалительные аневризмы	27
9.2. Эндопротезирование малых аневризм	15	12.9.2. Подковообразная почка	27
		12.9.3. Аортокавальная фистула	28
		12.9.4. Первичная аортокишечная фистула	28
		12.9.5. Первичные микотические аневризмы брюшного отдела аорты	28
		12.9.6. АБА при синдрома Элерса-Данло IV типа	28

12.10. Периоперационные летальность и осложнения	28	15.2.3. Обследование	40
12.11. Интенсивная терапия после операции	28	Подтверждение разрыва	40
12.12. Ближайшие результаты операций	29	Оценка анатомической пригодности	40
13. Юкстаренальные, параренальные и супраренальные аневризмы	29	15.2.4. Ведение больных во время операции	40
13.1. Ближайшая летальность и частота развития осложнений при юкстаренальных аневризмах аорты	30	Переливание растворов	40
13.2. Ближайшая летальность и частота развития осложнений при параренальных, супраренальных аневризмах и аневризмах торакоабдоминальной аорты IV типа	30	Использование аортального окклюдизирующего баллона	40
13.3. Отдаленная выживаемость	00	Анестезия	40
14. Эндovasкулярные вмешательства при аневризмах аорты	31	Эндопротез	41
14.1. Введение	31	15.2.5. Периоперационная летальность и осложнения	41
14.2. Предоперационная оценка кардиального риска	32	Летальность	41
14.3. Функция дыхания	32	Осложнения	41
14.4. Защита почек	32	Абдоминальный компартмент-синдром	41
14.5. Морфологические критерии отбора пациентов для эндопротезирования	33	Ишемия органов	41
14.6. Выбор модели стент-графта	33	Эндолики	41
14.7. Вид анестезиологического пособия	34	16. Наблюдение за пациентами, перенесшими открытую реконструкцию инфраренальной АБА	41
14.8. Доступ	34	16.1. Выживаемость и функциональный исход	42
14.9. Тактика при наличии дополнительной почечной артерии	34	16.2. Параанастомотические аневризмы	42
14.10. Тактика при наличии сопутствующей аневризмы подвздошной артерии	34	16.3. Естественное течение аневризм общей подвздошной артерии после линейного протезирования аорты	42
14.11. Эндovasкулярные и гибридные операции в случае юкта-, пара и супраренальных аневризм	35	16.4. Инфекция протеза	42
14.11.1. Гибридные операции	35	16.5. Тромбоз бранши протеза	44
14.11.2. Техника «параллельных графтов»	35	16.6. Нарушение сексуальной функции	44
14.11.3. Фенестрированные/браншированные эндопротезы	35	16.7. Осложнения в отдаленном периоде, связанные с доступом	44
14.11.4. Новые поколения эндопротезов Система Nellix	36	17. Наблюдение после эндovasкулярного лечения АБА	44
14.11.5. Возможные пути преодоления ангулированных шеек аневризм	36	17.1. Выживаемость и отдаленные исходы после эндопротезирования	44
14.12. Послеоперационное ведение больных	36	17.2. Эндолики	45
14.13. Периоперационная летальность и осложнения	37	17.3. Послеоперационная миграция стент-графтов	47
14.14. Показатели технического успеха и осложнений	37	17.4. Разделение модулей эндопротеза	47
15. Лечение разрывов аневризм брюшной аорты	38	17.5. Основания для регулярного наблюдения за пациентами после EVAR	47
15.1. Открытые реконструкции при разрывах АБА	38	17.6. Рентгенография	48
15.1.1. Показания	38	17.7. Цветовое дуплексное сканирование	48
15.1.2. Определения разорвавшейся и симптомной аневризмы брюшной аорты	38	17.8. Контрастная компьютерная томография	48
15.1.3. Предоперационное обследование	38	17.9. Магнитно-резонансная томография	48
15.1.4. Ведение больных в периоперационном периоде	38	17.10. Прямые измерения давления в аневризматическом мешке.	48
15.1.5. Периоперационные летальность и осложнения	39	17.11. Изотопные и экспериментальные исследования	48
15.2. Эндovasкулярное лечение разрывов АБА	39	17.12. Протоколы наблюдения за пациентами после эндопротезирования	48
15.2.1. Предоперационная подготовка	39	17.13. Окклюзия и кинкинг бранши эндопротеза	50
Подбор эндопротеза	39	17.14. Инфекция эндопротеза	50
Логистика	39	17.15. Почечная недостаточность после EVAR	50
Мультидисциплинарный подход и протокол	39	17.16. Качество жизни	50
15.2.2. Необходимое оборудование, ангиографический кабинет и персонал	40	17.17. Экономические аспекты	50
		18. Отсутствует доказательная база	50
		19. Заключение	51
		19.1. Плановые открытые операции	52
		19.2. Плановое эндovasкулярное лечение АБА	53
		19.3. Экстренные открытые операции по поводу разрыва АБА	53
		19.4. Экстренное эндопротезирование по поводу разрыва АБА	53
		19.5. Наблюдение после открытых операций по поводу АБА	53
		19.6. Наблюдение после эндопротезирования по поводу АБА	53

АНЕВРИЗМЫ БРЮШНОЙ АОРТЫ

1. ОПРЕДЕЛЕНИЕ

Аневризма брюшной аорты – расширение аорты, в 1,5 раза превышающее ее диаметр в нерасширенном участке брюшной аорты, или ее дилатация более 3 см [1, 10–15]. Можно измерить диаметр аорты в любой плоскости, перпендикулярной к ее оси, но чаще измеряется переднезадний диаметр, что наиболее наглядно и просто. В этой связи в большинстве скрининговых исследований использовался именно этот размер.

ОПРЕДЕЛЕНИЕ

- *Аневризмой брюшной аорты называется расширение аорты более 3 см или расширение, в 1,5 раза превышающее диаметр брюшной аорты в нерасширенном участке.*

В этих рекомендациях мы использовали градацию уровней доказательств, опубликованных в 2011 году в «Management of Abdominal Aortic Aneurysms» (Табл. 1).

2. ЭПИДЕМИОЛОГИЯ АБА

2.1. Распространенность АБА

Самая качественная информация о распространенности АБА была получена в популяционных скрининговых исследованиях. Некоторые из этих исследований были организованы как рандомизированные, в них оценивалась эффективность скрининга: MASS (проведено в Великобритании), Western Australia (проведено в Западной Австралии), Viborg (проведено в г. Выборге, Дания) и Chichester (проведено в г. Чичестер, Великобритания – единственное исследование, в которое включались женщины) [16–19]. Еще одним источником информации послужили эпидемиологические скрининговые исследования – Rotterdam (проведено в г. Роттердаме, Нидерланды), Tromso (проведено в г. Тромсо, Норвегия) и др. [20, 21].

Распространенность АБА сильно зависит от возраста, пола и географического местоположения (Табл.2).

С учетом этнических особенностей и факторов риска окружающей среды, наибольшая распространенность АБА $\geq 3,0$ см была выявлена у белых курящих мужчин в возрасте 50–79 лет – 5,9% (скрининговое исследование в американских госпиталях ветеранов, включившее в себя 73451 человек) [22].

2.2. Факторы риска развития АБА

Важными факторами риска развития АБА являются пожилой возраст (старше 50 лет), мужской пол и курение [20–31]. Наличие наследственной предрасположенности к АБА, особенно среди родственников-мужчин первой линии, тоже повышает риск развития АБА [29–31].

Курение является сильным фактором риска развития АБА, причем этот риск даже выше, чем при ИБС или

Уровень доказательств	Рекомендации
A	Основаны на систематических обзорах рандомизированных исследований или, как минимум, на одном рандомизированном, контролируемом клиническом исследовании, хорошего качества и содержания по теме рекомендации
B	Основаны на систематических обзорах когортных, в том числе индивидуальных, исследований или исследований методом случай-контроль, рандомизированных исследованиях неудовлетворительного качества, эпидемиологических исследованиях, исследованиях «исходов», индивидуальных исследований методом случай-контроль, экстраполяциях из исследований уровня A.
C	Основаны на индивидуальном опыте, когортных исследованиях или исследованиях методом случай-контроль плохого качества, экстраполяциях из исследований уровня B, мнении экспертов, физиологических исследованиях, любых незавершенных, неполных исследованиях,

Экстраполяция – данные исследования, используемые в ситуации, отличной от ситуации, в которой проводилось это исследование

Исследование	Chichester, Великобритания [16]	Viborg, Дания [17]	Западная Австралия [18]	MASS, Великобритания [19]	Rotterdam, Нидерланды [20]	Tromso, Норвегия [21]
Число наблюдавшихся	15775	12628	41000	67800	5419	6386
Пол	Мужчины и женщины	Мужчины	Мужчины	Мужчины	Мужчины и женщины	Мужчины и женщины
Возраст (год)	65-80	65-73	65-79	65-74	>55	55-74
Сроки	1988-90	1994-8	1996-8	1997-9	1994-5	1994-5
Дата опубликования	1995	2002	2004	2002	1995	2001
Распространенность	4,0% 7,6% у мужчин, 1,3% у женщин	4,0%	7,2%	4,9%	4,1% у мужчин, 0,7% у женщин	8,9% у мужчин, 2,2% у женщин

СПИСОК СОКРАЩЕНИЙ

EVAR – endovascular aneurysm repair (эндопротезирование)

КР – коэффициент риска (HR, hazard ratio)

ОШ – отношение шансов (OR, odds ratio)

АБА – аневризма брюшной аорты

АПА – аневризма подвздошной артерии

ВСУЗИ – внутрисосудистое

ультразвуковое исследование

ДИ – доверительный интервал (CI)

КТ – компьютерная томография

КТА – КТ-ангиография

МРА – МР-ангиография

МРТ – магнитно-резонансная томография

МЭ – метаболический эквивалент

УЗИ – ультразвуковое исследование

ТАА – торакоабдоминальная аневризма

ТГВ – тромбоз глубоких вен

ТЭЛА – тромбоэмболия легочной артерии

ХОБЛ – хронические обструктивные

заболевания легких

ЦВД – центральное венозное давление

ЧСС – частота сердечных сокращений

инсульте [1,20–22, 24, 28]. В дополнение к этому факторами риска являются анамнез аневризм другой локализации [32–35], повышенная масса тела [22], ИБС [22, 33], поражение брахиоцефальных артерий [34], атеросклероз [22], гиперхолестеринемия [10, 22], артериальная гипертензия [21, 22, 35, 36]).

Черная или желтая расы, сахарный диабет не ассоциируются с развитием АБА [22, 38]. Связь других факторов риска, таких как гомоцистеинемия, высокий уровень липопротеина (а) и ингибитора активатора плазминогена, с АБА также очень слабая [39].

Не так давно исследования генома человека показали наличие нарушений в хромосоме 9p21. Присутствие rs7025486[A] в гене DAB2IP ассоциируется с 20% вероятностью развития АБА [37].

РЕКОМЕНДАЦИИ

- У пациентов с АБА артериальное давление и уровень липидов в сыворотке крови натощак необходимо исследовать в динамике и контролировать так же, как у пациентов с атеросклеротическими заболеваниями (уровень доказательств С).
- Пациентам с семейным анамнезом АБА необходимо рекомендовать отказ от курения (уровень доказательств В).

3. ВРОЖДЕННЫЕ АНЕВРИЗМЫ

В ходе естественного старения дегенеративные изменения происходят на протяжении большей части длины аорты, что приводит к легкой форме кистозного некроза меди. Этот процесс быстрее развивается у пациентов с двустворчатым аортальным клапаном и во время беременности, а также среди больных с синдромом Марфана, 11% из которых переносят расслоение аорты.

Механизмам, посредством которых средний слой аорты претерпевает ускоренную дегенерацию, посвящено целое направление молекулярных генетических исследований. О. Gesell (1928 г.) и J. Erdheim (1929 г.) впервые описали кистозный некроз меди с гистологически доказанной грубой дегенерацией эластических волокон, некрозом мышечных клеток и образованием кистозных пространств, заполненных мукоидным содержимым [578,579]. Эти изменения чаще встречаются в восходящей аорте, между аортальным клапаном и брахиоцефальным стволом, хотя аналогичные изменения могут возникать и в других частях аорты. Синдром Марфана — наследственное заболевание, характеризуется долихостеномелией, слабостью связок, эктопией хрусталика, расширением восходящей аорты и недостаточностью аортального и/или митрального клапана [580], и часто сопровождается кистозным медионекрозом аорты. Синдром обусловлен аутосомной доминантной аномалией фибриллина I типа [581], структурного белка, который направляет и ориентирует эластин в развивающейся аорте [582–588]. При синдроме Марфана нарушены эластические свойства аорты, что в свою очередь приводит к прогрессированию изменений жесткости стенок и расширению аорты [589]. Как причина формирования аневризмы при синдроме Марфана и синдроме Элерса–Данло IV типа определены одиночные генные мутации [590], но во многих случаях предполагается участие полигенных факторов.

Аномалии, связанные с синдромом Марфана, обычно влияют на все отделы аорты, хотя наиболее часто диссекция локализуется в грудном отделе аорты [591]. Гистологически 10–21% расслоений аорты и 43% расслоений всех сосудов, наблюдаемых при синдроме Мар-

фана, имеют грубую дегенерацию меди; а признаки кистозного медионекроза выявляются более чем на 50% площади стенки аорты. Наиболее часто локализуясь в восходящей аорте, кистозный некроз меди может быть обнаружен и на стенках брюшной аорты. Кистозная дегенерация меди также может быть ассоциирована с другими заболеваниями соединительной ткани, такими как синдром Элерса–Данло.

4. ВОСПАЛИТЕЛЬНЫЕ АНЕВРИЗМЫ

Воспалительные АБА представляют собой отдельную клиническую категорию атеросклеротических аортальных аневризм, для которой характерен избыточных иммунный ответ на атеросклеротических процесс в стенке аорты и, в связи с этим, резкое утолщение стенки аневризмы (более 6мм), блестящие, белого цвета фиброзные ткани вокруг аорты и выраженный рубцово-спаечный процесс, распространяющийся на аорту и окружающие ее органы и ткани. Этот вид аневризм впервые был описан в 1972 г. Walker и соавт. Позже Т. Е. Rasmussen и J. W. Hallett Jr описали это как крайне выраженную степень проявления воспалительного процесса, который в той или иной мере присутствует во всех случаях аортальных аневризм [592]. Патологическое накопление макрофагов и цитокинов в тканях аневризматически расширенной аорты поддерживает воспалительную теорию возникновения аневризм [576,577]. В исследовании методом случай — контроль не было выявлено различий по факторам риска, в прогнозе и необходимости проведения лечения между пациентами с воспалительными и невоспалительными аневризмами. Однако воспалительные аневризмы чаще всего были симптомными, более крупных размеров, сопровождалась наиболее высокими показателями СОЭ и выраженными проявлениями забрюшинного воспаления [593]. Вдругом исследовании резекция АБА с протезированием была выполнена 355 пациентам, из них у 20 (5,6%) имелись признаки воспалительной аневризмы и у 39 (11%) — гистологическое подтверждение воспаления [594], однако ранние и отдаленные результаты хирургического лечения в этих двух группах не имели различий.

Триада симптомов: хронические боли в животе, потеря веса и повышение СОЭ у пациентов с АБА является высокоспецифичной для воспалительной аневризмы. Воспалительные аневризмы аорты или подвздошных артерий были выявлены у 127 (4,5%) из 2816 пациентов, которым в период с 1955 по 1985 г. в клинике Мейо была проведена резекция АБА [595]. Более 90% пациентов с воспалительными аневризмами были курильщиками; окклюзирующие заболевания периферических артерий, а также атеросклеротическое поражение коронарных артерий в этой группе были выявлены в 27 и 39% случаев соответственно. Аневризмы других артерий имелись в половине случаев, включая аневризмы подвздошных артерий (55%), грудной или торакоабдоминальной аорты (17%), бедренной артерии (16%) и подколенной артерии (10%). При проведении экскреторной урографии такие находки, как медиальное смещение мочеточников или их обструкция, позволяют заподозрить диагноз воспалительной аневризмы в 31% случаев. По сравнению с невоспалительными атеросклеротическими аневризмами, воспалительные чаще бывают симптомными (66% против 20%, $p < 0,0001$), сопровождаются потерей веса (20,5% против 10%, $p < 0,05$), большей скоростью оседания эритроцитов (73% против 33%, $p < 0,0001$). Диагностика воспалительной аневризмы, в первую очередь, произво-

дится с помощью КТ или МРТ, при которых обнаруживается утолщение стенок аневризмы более 6мм, рубцово-воспалительный процесс в парааортальной клетчатке. Ведение больных с воспалительными аневризмами имеет некоторые особенности: часто им назначаются противовоспалительные средства и цитостатики в дооперационном периоде для уменьшения степени выраженности воспалительного процесса. Техника операций тоже имеет свои особенности, что связано с частым отсутствием места для наложения зажима на аорту в инфраренальном отделе, интимным прилежанием двенадцатиперстной кишки и других органов. В связи с этим, при воспалительных аневризмах выше уровень операционной летальности (7,9% против 2,4%, $p < 0,002$). Эндопротезирование воспалительных аневризм сопровождается меньшим уровнем периоперационной летальности, но в отдаленном периоде у этих пациентов воспалительный процесс ликвидируется реже и симптомы сохраняются чаще.

5. ИНФЕКЦИОННЫЕ АНЕВРИЗМЫ

Первичная инфекция аортальной стенки – редкая причина развития аневризмы, которая чаще всего приводит к формированию мешковидной аневризмы, чем веретенообразной. Инфекционные, или «микотические», аневризмы могут возникать вторично под действием инфекции из уже существующей аневризмы [596]. Стафилококк и сальмонелла – микроорганизмы, которые наиболее часто вызывают развитие первичной воспалительной аневризмы аорты [597]. Ложные аневризмы аорты могут быть вызваны таким заболеванием, как туберкулез [598].

Инфекционная этиология обсуждается и при возникновении обычной атеросклеротической аневризмы. Антитела к *Chlamydia pneumoniae* были обнаружены методом ПЦР при сочетании атеросклероза и расширения брюшной аорты [599], однако оказалось невозможным доказать, что антигены *Chl. pneumoniae* реагируют с мембранными протеинами anti-*Chl. pneumoniae*. В 66% образцов атеросклеротически измененных артерий, взятых во время различных операций на периферических артериях (включая резекцию АБА у 28 пациентов), выявлен выраженный атеросклероз и позитивная иммуногистохимическая реакция для специфических антител к *Chl. pneumoniae* [600]. Однако, поскольку не было выявлено различий по сердечно-сосудистым факторам риска, распространенности коронарной болезни сердца или предшествующим сосудистым операциям, а также воспалительным маркерам сыворотки крови у пациентов с и без антител к *Chl. pneumoniae*, данные микроорганизмы были отнесены к сопутствующим феноменам, а не к причинно-следственным факторам развития атеросклероза.

6. ЕСТЕСТВЕННОЕ ТЕЧЕНИЕ

Естественное течение аневризм брюшной аорты или подвздошных артерий характеризуется постепенным и/или внезапным расширением их диаметра. Турбулентный поток крови по периферии аневризмы может приводить к пристеночному тромбозу. Это способствует развитию трех наиболее частых осложнений аневризм: разрыв, тромбоэмболические ишемические осложнения, компрессия или эрозия прилежащих тканей.

6.1. Скорость роста АБА

АБА от 30 до 55 мм обычно растут со средней скоростью 2–3 мм в год. Более крупные аневризмы демонстри-

руют большую скорость роста [40–49], чем меньшие по размеру, и поэтому требуют более пристального наблюдения. В соответствии с имеющейся информацией, средняя ежегодная скорость роста составляет приблизительно 1–4 мм – для аневризм аорты менее 4,0 см в диаметре при их первом обнаружении, 4–5 мм – для аневризм аорты 4,0–6,0 см в диаметре и 7–8 мм – для аневризм большего диаметра. Скорость роста, превышающая 7–8 мм, рассматривается как «скачок роста» и является основанием для раннего проведения операции.

В нескольких исследованиях было показано, что прием статинов уменьшает скорость роста АБА [42, 50, 51]. Однако в последнем крупнейшем и качественном исследовании такой зависимости получено не было [52]. Курение ассоциируется с быстрым ростом аневризмы [40, 46, 47, 53–57].

РЕКОМЕНДАЦИИ

- Для снижения скорости роста пациентам с диагностированной АБА может быть рекомендован отказ от курения (уровень доказательств В).

Существуют указания, что ряд факторов риска, таких как артериальная гипертензия [42, 55, 58–60], возраст [41, 42, 47, 54, 59, 61], возраст [41–43, 61], использование β-блокаторов [46, 49, 62–68], сахарный диабет [41, 42, 54, 55], обладают прогностической силой, однако, больших исследований на эту тему проведено не было.

Среди факторов, не связанных с ростом АБА, фигурируют: ХОБЛ [43, 54, 69], липиды [42, 55, 60] и масса тела [42, 47, 56, 59]. Другие факторы, усиливающие или тормозящие рост аневризмы, которые нуждаются в изучении: алкогольная зависимость, генетическая предрасположенность, *Chlamydia pneumoniae*, использование некоторых препаратов (ингибиторы АПФ, блокаторы ангиотензин-превращающих ферментов, доксициклин, рокситромицин, стероиды, химиотерапевтические препараты), ЛПИ, анамнез ЗПА, болезни сердечно-сосудистой системы, пересадка органов в анамнезе, рост, некоторые лабораторные показатели, распространенность тромботических масс и физическая активность [40, 51, 70–76].

6.2. Разрыв аневризмы аорты

Разрыв аневризмы является наиболее частым осложнением. На сегодняшний день считается, что основной фактор, от которого зависит разрыв аневризмы, это ее размер [77–85]. Большое значение имеет скорость достижения аневризмы критического размера. Данные о ежегодном риске разрыва АБА различного диаметра представлены в таблице 3.

Диаметр АБА	Риск разрыва
30–39 мм	0%
40–49 мм	1%
50–59 мм	1,0–11%
60–69 мм	10–22%
>70 мм	30–33%

В ряде исследований были выявлены дополнительные факторы риска разрыва АБА: женский пол [78–81], курение [76], артериальная гипертензия [78–80], скорость роста АБА [39, 79, 85–88], пиковый стресс стенки аорты [89–93].

В отдельных работах указывается, что риск разрыва аневризмы повышается у больных с быстрым увеличением пристеночного тромба [94], с увеличением жесткости [95] и напряжения [96] стенки аорты, со сниженным объемом форсированного выдоха за 1с и у больных после трансплантации [71]. В настоящее время ведутся работы по использованию современных методик визуализации и анализа, позволяющих оценить локальный стресс стенки аорты и зоны повышенного метаболизма.

Нерешенные вопросы

На сегодняшний день остается еще много нерешенных вопросов по лекарственному лечению пациентов с небольшими аневризмами АБА. Идеальным вариантом явилась бы разработка медикаментозной терапии, способной приостановить рост аневризмы на самых ранних стадиях.

Пока не определена роль ингибиторов АПФ в лечении аневризм брюшной аорты, их воздействие на рост аневризмы и частоту разрыва, на результаты последующего оперативного лечения. В настоящее время проводятся соответствующие рандомизированные исследования. Экспериментальные исследования помогут определить роль других лекарственных препаратов в ведении пациентов с АБА, таких как тиазолединоидов.

7. ДИАГНОСТИКА АНЕВРИЗМ БРЮШНОЙ АОРТЫ

7.1. Симптоматика аневризм аорты и подвздошной артерии

Большинство аневризм брюшной аорты протекают бессимптомно и чаще всего выявляются случайно при рутинных медицинских осмотрах или диагностических исследованиях по поводу заболеваний органов брюшной полости: при обзорной рентгенографии и ультразвуковом исследовании органов брюшной полости. Диагноз аневризмы у молодых пациентов более вероятно устанавливается при появлении симптомов. Наиболее частым признаком аневризмы брюшной аорты является боль, обычно локализуемая в нижней половине живота и поясничной области. Боли, как правило, постоянные, продолжительностью от нескольких часов до нескольких дней. В отличие от болей в пояснице, связанных с пояснично-крестцовым отделом позвоночника, боли, обусловленные аневризмами брюшной аорты, не связаны с движениями, однако ряд пациентов для облегчения болей вынужденно принимают положение с согнутыми коленями. Также больные могут жаловаться на ощущение пульсации в животе и наличие пульсирующего образования.

При увеличении размеров аневризмы и появлении угрозы разрыва болевой синдром резко усиливается, появляются новые болевые ощущения, носящие нестихающий жгучий характер, с локализацией в пояснице или нижней части живота, иногда с иррадиацией в пах, ягодицы или нижние конечности. Разрыв аневризмы проявляется внезапной резкой интенсивной болью в пояснице и брюшной полости и коллапсом, обусловленным гипотензией и кровопотерей. У некоторых пациентов клиника разрыва может быть весьма смазанной, тогда установлению правильного диагноза может помочь обнаружение пульсирующего опухолевидного образования в брюшной полости. Следует помнить, что патогномичная триада разрыва АБА (боли в пояснице и/или в животе, наличие пульсирующего образования в брюшной полости и гипотензия) встречается только в одной трети случаев. Ошибки в диагностике и потеря

драгоценного времени возникают тогда, когда разрыв АБА протекает под маской другой острой патологии органов брюшной полости – почечной колики, дивертикулита или желудочно-кишечного кровотечения.

Клиническая картина геморрагического шока при разрыве АБА может развиваться очень быстро с выраженной гипотензией, вазоспазмом, мраморностью кожных покровов, холодным потом, расстройствами сознания, олигурией с исходом в терминальные нарушения ритма и остановку сердца. У части выживших после разрыва АБА пациентов через некоторое время появляются кровоподтеки по заднебоковым поверхностям спины (симптом Грея-Тернера) и в паховых областях, что является проявлением забрюшинной гематомы. Разрыв в свободную брюшную полость проявляется увеличением живота и часто завершается фатально. Прорыв аневризмы в двенадцатиперстную кишку проявляется клинической картиной массивного желудочно-кишечного кровотечения.

Следует отметить, что около 13% пациентов с аневризмой брюшной аорты имеют аневризмы и других локализаций [601], а 25–28% больных с аневризмами грудной аорты имеют сопутствующие аневризмы брюшной аорты [602, 603]. Таким образом, пациенты с выявленной аневризмой аорты должны пройти полное обследование состояния всей аорты с целью обнаружения аневризм других локализаций.

Исключительно большие или воспалительные аневризмы аорты иногда могут быть причиной чувства быстрого насыщения едой или симптомов сдавления выводящего отдела желудка, что связано с давлением на двенадцатиперстную кишку. Более катастрофическим, но редким осложнением является внезапное желудочно-кишечное кровотечение в верхних отделах ЖКТ, связанное с первичной аортокишечной фистулой или острой сердечной недостаточностью на фоне аортокавальной фистулы.

7.2. Физикальное обследование

Всестороннее физикальное обследование должно включать пальпацию живота и артерий нижних конечностей с целью обнаружения объемных пульсирующих образований, свидетельствующих о наличии аневризмы. Диагностика АБА с помощью пальпации является простым и безопасным методом. В литературе отсутствуют данные о разрывах аневризмы, возникших вследствие пальпации.

Хорошей иллюстрацией значимости пальпации живота в диагностике аневризм являются результаты сравнительного анализа абдоминальной пальпации и ультразвукового обследования у 15 пациентов, которые ранее не знали о наличии у них АБА [604]. Чувствительность пальпации в диагностике АБА возрастает с увеличением диаметра аорты ($p < 0,001$): с 29% при диаметре аорты 3,0–3,9 см (по данным УЗИ) до 50% при диаметре 4,0–4,9 см и 76% при АБА 5,0 см или более. Прогностическая ценность пальпации при диаметре АБА более 3,0 см составила 43%. Избыточные жировые отложения на животе снижают чувствительность пальпации. Таким образом, тщательная пальпация живота имеет умеренную чувствительность для выявления АБА больших размеров.

В трехлетнем ретроспективном исследовании 198 пациентов с аневризмой брюшной аорты, проведенном Н.Г. Alcorn и соавт. [574] в стационарах общего профиля, было показано, что 48% аневризм выявлялись клинически, 37% представляли случайную находку во время рентгенологических исследований, а 15% были обнаружены в ходе оперативных вмешательств на орга-

нах брюшной полости. Среди тех пациентов, у которых АБА обнаруживалась рентгенологически, у 38% аневризма выявлялась и при физикальном осмотре. Средний размер АБА, обнаруженных клинически ($6,5 \pm 1,3$ см), был больше, чем найденных рентгенологически ($5,47 \pm 1,4$ см, $p < 0,001$) или интраоперационно ($5,4 \pm 1,5$ см, $p = 0,039$). Вполне естественно, что средний размер пальпируемых аневризм был больше непальпируемых ($6,4 \pm 1,2$ см против $4,9 \pm 1,4$ см, $p < 0,001$).

7.3. Начальная лучевая диагностика

7.3.1. Обзорная рентгенография

в прямой проекции

Рентгенография органов брюшной полости не относится к основным методам диагностики и последующего наблюдения за АБА, поскольку имеет низкую чувствительность, не превышающую 15%. 85% аневризм, диагностированных при обзорной рентгенографии на основании визуализации характерных сферических теней от стенки кальцинированного аневризматического мешка, были обнаружены случайно при проведении обследования по поводу других причин. Обзорная рентгенограмма может также выявлять мягкотканые образования, которые узурируют края поясничных мышц и/или имеющийся перерыв кальцинированной тени аневризматического мешка с наличием мягкотканого объемного образования в парааортальной области, что дает возможность сделать предположение о разрыве АБА. Одним из симптомов аневризматической висцеральной артерии может быть рентгенологическая тень от небольшого кальцинированного «кольца» [605–608].

7.3.2. Ультразвуковое исследование

в В-режиме и другие методы визуализации

Асимптомные аневризмы брюшной аорты могут быть впервые обнаружены при УЗИ, компьютерной и магнитно-резонансной томографии, выполненных по поводу других причин. В то же время компьютерная томография или УЗИ, произведенные по поводу АБА, могут выявить другие несосудистые поражения, например, злокачественные новообразования.

SM Phillips и D King сообщили, что у 3,1% мужчин 65–80 лет с урологической патологией, проходивших ультразвуковое исследование мочеполовой системы, были диагностированы аневризмы аорты. Если в протокол обследования включать и обязательное целенаправленное сканирование аорты (то есть условный скрининг), то выявляемость АБА увеличивается до 9,1%, что выше частоты аневризм, обнаруженных случайно [609]. GJ Akkersdijk и соавт. установили, что частота случайно выявленных аневризм (диаметром не менее 3,0 см, или в 1,5 раза превышающих диаметр проксимальной части аорты) среди 1687 пациентов старше 50 лет, которым проводилось УЗИ брюшной полости по тому или иному поводу, составила в среднем 4,9%. При этом частота выявления АБА у мужчин составила 8,8%, у женщин – 2,1%, а у мужчин старше 60 лет – 11% [610].

7.3.3. «Случайный» скрининг

Понятие «случайный скрининг» предполагает, что изначально ультразвуковое исследование живота было проведено не по поводу аневризм аорты, а по поводу другого заболевания (например, урологического), однако дополнительно изучалось состояние и других органов брюшной полости, в том числе брюшной аорты [609, 610–612]. Исследования с применением «случайного» скрининга показали возможность выявления

аневризм брюшной аорты с частотой 6,5–12%, однако в этих исследованиях не был строго учтен возрастной фактор и наличие других факторов риска, таких как курение или семейный анамнез аневризм. Y.G. Wolf и соавт. отмечают, что дополнительное ультразвуковое сканирование аорты в лабораториях УЗ-диагностики продлевает процедуру обследования каждого больного на 5 минут и требует 83 минуты общего времени на обнаружение каждой аневризмы аорты и 36 минут на обнаружение ее у курящих мужчин. Затраты на исследование сопоставимы с затратами на массовое ультразвуковое обследование населения [575]. Кроме того, по крайней мере, одно исследование показало, что при беглом обследовании аорты хорошо визуализируется только у 89% пациентов (это меньше, чем предполагаемая норма для большинства целевых программ скрининга). Возможно, это обусловлено неадекватной подготовленностью пациента к исследованию или недостаточной опытностью исследователя [612].

Если судить в целом, то можно сказать, что затраты на неспецифический ультразвуковой скрининг составляют очень небольшую долю суммарного объема расходов на обнаружение и лечение аневризм брюшной аорты в общей группе с низкой распространенностью АБА.

7.3.4. Рентгенконтрастная

(дигитальная субтракционная) ангиография

Катетерная ангиография не является первичным диагностическим методом выявления аневризм аорты, главным образом потому, что при ангиографии происходит визуализация только внутреннего контрастируемого просвета аорты, который сильно отличается от истинного диаметра вследствие пристеночного тромбоза. Однако некоторые симптомы, выявленные во время ангиографического исследования, могут свидетельствовать о наличии АБА: кальциноз стенки, замедление и/или турбулентность потока крови в просвете аневризмы, расширение внутреннего просвета аорты и парадоксальное его сглаживание вследствие однородности тромба, окклюзия ветвей аорты (например, нижней брыжеечной и поясничных артерий), «отдавливание» верхней брыжеечной артерии контуром аневризмы, утолщение стенки аорты и наличие объемных мягкотканых образований.

7.4. Методики предоперационного обследования аневризм брюшной аорты

7.4.1. Дуплексное сканирование

Дуплексное сканирование является методом выбора выявления и наблюдения за АБА у асимптомных пациентов [204–206]. Исследование относительно дешевое, неинвазивное, широкодоступное и воспроизводимое. Специфичность и чувствительность дуплексного сканирования в выявлении АБА у асимптомных больных достигает 100% [204, 207, 208]. Однако у пациентов с избыточным весом или пациентов с метеоризмом ультразвуковая визуализация аорты может быть затруднительна. Более того, точность измерения аорты зависит от опыта исследователя [209].

РЕКОМЕНДАЦИИ

- При достижении аневризмы диаметра, требующего оперативного лечения, или при ее быстром росте рекомендуется в дополнение к ультразвуковому исследованию использовать другие методы визуализации аорты (уровень доказательств А).

Исследования границ аневризмы в супра-, интра-ренальных отделах аорты и сразу под почечными ар-

териями, наличие периаортального процесса или подвздошных аневризм представляют затруднения для ультразвуковой визуализации [208, 210, 211]. Учитывая вышесказанное, при планировании вмешательства у больных с АБА нельзя ограничиваться только дуплексным сканированием. Также в настоящее время не существует доказательств, что визуализация аневризм улучшается при контрастном усилении.

7.4.2. Внутрисосудистое ультразвуковое исследование (ВСУЗИ)

Преимуществом ВСУЗИ является более точное измерение диаметра и длины аневризмы [212, 213]. Более того, возможна цифровая обработка данных ВСУЗИ. Помимо своей инвазивности, у этого метода исследования есть еще ряд недостатков: отсутствие широкого пространства, необходимость опыта как выполнения, так и интерпретации результатов. Методика применяется достаточно редко.

7.4.3. Рентгенконтрастная (цифровая) ангиография

Ангиография представляет собой дополнительное исследование, которое проводят с целью прояснения конкретных вопросов анатомического порядка, как-то: особенностей отхождения артерий, например, кровоснабжающих подковообразную почку, уточнения степени окклюзирующих поражений висцеральных, почечных, подвздошных и периферических артерий и/или наличия их аневризм, перед эндоваскулярным вмешательством или, что значительно реже, — перед открытой операцией по поводу АБА. В настоящее время основная сфера применения ангиографии — во время и после процедуры эндопротезирования.

РЕКОМЕНДАЦИИ

- *Не рекомендуется использование рентгенконтрастной ангиографии качестве рутинного метода предоперационной диагностики (уровень доказательств С).*

7.4.4. Мультиспиральная компьютерная томография с контрастированием

Компьютерная томография (КТ) дает практически полную информацию об АБА и окружающих структурах, включая различные венозные аномалии, ретроаортально расположенную левую почечную вену и почечные аномалии, такие как подковообразная почка. Методика также позволяет дифференцировать воспалительные аневризмы. С другой стороны, КТ на сегодняшний день не позволяет полностью уточнить артериальную анатомию и боковые ветви аневризм [214].

КТ-ангиография дает возможность планировать как эндопротезирование, так и открытые операции. В настоящее время существует КТ-сканеры 16-, 32-, 64-, 128- и 256-срезов. Преимущество двух последних состоит в уменьшении времени сканирования и, соответственно, уменьшении количества вводимого контрастного вещества. Томографы последнего поколения позволяют очень четко увидеть границы аорты, но в срезы попадает аорта в систолу, диастолу или между этими фазами [216]. А 16-срезовые томографы дают информацию о среднем диаметре аорты в сердечный цикл.

КТ-ангиография позволяет увидеть все артериальные анатомические особенности, включая анатомию окружающих тканей [217, 218, 219]. При КТА возможно построение трехмерных изображений, получение динамических картинок, ценность которых значительно

возросла с появлением эндопротезирования [216]. В настоящее время появилась информация, что КТА может помочь предсказать разрыв аневризмы за счет обнаружения дочерних аневризм и разрывов в кальцинозе стенок аневризме [220].

Недостатками КТА являются радиационная нагрузка и использование нефротоксичных контрастных веществ.

РЕКОМЕНДАЦИИ

- *На сегодняшний день КТ-ангиография является основным методом предоперационной визуализации аневризм брюшной аорты (уровень доказательств В).*

7.4.5. Магнитно-резонансная томография

Наличие тяжелого кальциноза имеет огромное значение для определения тактики и объема оперативного вмешательства. Компьютерная томография может точно показать степень кальциноза стенки, но ее негативными сторонами являются воздействие ионизирующего излучения и необходимость введения сравнительно больших объемов нефротоксичных йодсодержащих контрастных веществ [223]. Наличие кальциноза может помешать и правильной оценке состояния периферических артерий, что требует применения дополнительного ангиографического исследования или МР-ангиографии. Недостатком МРА в сравнении с КТ является большее время сканирования, невозможность проведения исследования у пациентов с наличием металлических имплантантов, ЭКС, высокая стоимость, высокая чувствительность к артефактам, большее время, необходимое для анализа изображений, невозможность выполнения исследования у больных с клаустрофобией.

Использование 3D сканирования имеет высокое соотношение сигнал/шум, однако требует довольно длительного времени для постпроцессорной реконструкции изображения. На современном этапе для бесконтрастной визуализации сосудов применяется метод приточной ангиографии — методика времяпролетной ангиографии (time-of-flight — TOF) и методика фазоконтрастной ангиографии (phase-contrast angiography-PCA), в основе которой лежит фазовый сдвиг, возникающий из-за наличия скорости кровотока. Обе методики могут использоваться как в 2D режиме, так и в 3D.

При выполнении времяпролетной ангиографии, ориентация сканирования должна быть перпендикулярна плоскости тока крови в сосуде, за счет чего достигается максимально яркий сигнал от сосуда. Однако при использовании методики TOF на изображениях сохраняется высокий МР-сигнал от тканей с коротким временем T1 — жировая ткань, тромботические массы, подострые гематомы. При этой методике обязательным условием является сканирование в поперечной кровотоку плоскости, в связи с чем исследование сосудов, имеющих анатомически непрямолинейный ход, неэффективно.

Другая методика исследования сосудов — фазоконтрастная МР ангиография основана на различии сигнала от тока крови и неподвижных окружающих мягких тканей, при этом достигается полное подавление сигнала от стационарных тканей на фоне яркого изображения сосудов. Применение контрастного усиления при исследовании сосудов в режиме фазоконтрастной ангиографии не дает улучшения визуализации, поскольку отображается скоростная составляющая потока и парамагнитные свойства контрастных средств неважны.

Использование контрастного усиления при МРА позволяет отобразить значительный объем сосудистой

системы, включая периферические отделы. Большинство контрастных агентов для МРТ — это соли гадолиния. Мощные градиенты в современных высокопольных МР сканерах дают возможность исследования довольно значительной по протяженности области за короткий промежуток времени, в остальном мощность индукции магнитного поля (для исследования периферических сосудов) принципиального, диагностически значимого различия не имеет. Исследование аорты и её ветвей предпочтительнее проводить на МР сканерах с полем, превышающим или равным 1 Тесла из-за плохого соотношения контраст/шум в низкопольных системах, что может служить источником диагностических ошибок при незнании или не учитывании оператором особенностей визуализации сосудистого русла. Использование МРА позволяет получить улучшенное контрастирование мягких тканей, увидеть движения аортальной стенки и оценить как просвет аорты, так и состояние ее стенки [208, 216]. МРА сравнима по точности с КТА в измерении диаметра АБА и определении степени вовлечения аорты в воспалительную аневризму [222]. МРА, в связи с отсутствием лучевой нагрузки, можно применять для визуализации различных фаз прохождения контрастного вещества: артериальной, венозной и отсроченных фаз.

Анализ результатов КТА и МРА приобрел особое значение с внедрением эндопротезирования, такой анализ позволяет определить, есть ли анатомическая возможность для выполнения EVAR [224]. Для оценки ангуляций шейки аневризмы необходимо проведение CLL (central lumen line) и 3D реконструкций [225]. Более того, полученные изображения дают возможность оптимально позиционировать С-дугу во время эндопротезирования [224].

7.5. Интраоперационная визуализация АБА

Дигитальная субтракционная ангиография необходима во время эндопротезирования аорты. В течение всей операции, как открытой, так и эндоваскулярной, контроль за состоянием анастомозов, проходимость имплантированных висцеральных артерий, состоянием дистального русла конечностей может осуществляться с помощью ультразвуковой доплерографии или дуплексного сканирования.

7.5.1. Рентгенконтрастная (дигитальная субтракционная) ангиография

Основная сфера применения рентгенконтрастной ангиографии — во время и после процедуры эндопротезирования. Исследование рекомендуется проводить на рентгенпрозрачном операционном столе. Ангиография проводится перед имплантацией проксимального участка стент-графта, при этом С-дуга размещается перпендикулярно шейке аневризмы и перпендикулярно устью дистальной почечной артерии. Очень важно центрировать зону интереса на экране монитора. В дальнейшем может возникнуть необходимость в проведении ангиографии перед размещением дистального фрагмента эндопротеза. После имплантации эндопротеза также проводится ангиографическое исследование, позволяющее оценить позицию стент-графта, проходимость его боковых ветвей и наличие эндоликов.

В качестве контрастного вещества стандартно используются йодсодержащие препараты, которые обладают нефротоксичными и аллергическими свойствами [226]. В связи с этим предпочтительнее применять низкоосмолярные контрастные агенты. СО-ангиография, несмотря

на отсутствие нефротоксичности, часто не позволяет адекватно визуализировать элементы аневризмы [227]. У больных с почечной недостаточностью возможно применения другого нетоксичного вещества — гадолиния [226].

Альтернативой проведения ангиографии может служить внутрисосудистое ультразвуковое исследование, которое позволяет проводить измерения диаметров и длины. ВСУЗИ может оказаться полезным у больных без предварительно проведенных КТ или МРТ, может снизить нагрузку контрастным веществом. Тем не менее, как уже ранее говорилось, методика широко не распространена, существуют сложности в ее проведении, и ее применение удлиняет время операции.

Совсем недавно появилась возможность проведения интраоперационной ангиографии в формате КТ. Это исследование позволяет получать схожие с КТ изображения и дает возможность выявлять осложнения, которые не обнаруживаются при однопроекционной ангиографии. На сегодняшний день ее использование ограничено, изображения, получаемые с ее помощью, худшего качества, нежели КТ-сканы. Возможно, в ближайшем будущем эти недостатки будут преодолены, и методика будет применяться широко [228, 229].

8. МАССОВОЕ ОБСЛЕДОВАНИЕ НАСЕЛЕНИЯ НА ПРЕДМЕТ АБА

Для скрининга населения обычно используется ультразвуковое исследование в связи со своей неинвазивностью, дешевизной, простотой выполнения, высокой специфичностью и чувствительностью в определении АБА [97,98]. В настоящее время созданы портативные аппараты с возможностью хранения изображений. Обычно наличие АБА регистрируется, когда внешний диаметр аорты превышает 3 см, хотя иногда используется внутренний диаметр.

8.1. Преимущества и недостатки ультразвукового обследования

Помимо вышеперечисленных преимуществ ультразвукового обследования, еще одно заключается в том, что можно обучить любого среднего медицинского работника измерять диаметр аорты и исключить, таким образом, необходимость использования квалифицированных специалистов ультразвуковой диагностики в процессе скрининга населения. Существуют доказательства факту, что при измерении диаметра аорты лучше брать передне-задний размер, нежели поперечный, так как последний хуже воспроизводится [99]. Можно измерять как внешний, так и внутренний диаметры аорты. Обычно при принятии решения об оперативном вмешательстве опираются на внешний диаметр [100]. Обычно наружный диаметр аорты больше внутреннего на 2–5 мм, причем не следует забывать и о тромботической чаше аневризмы, которая может помешать точно померить внутренний размер аневризмы. Однако, в самом крупном скрининговом исследовании MASS использовался внутренний диаметр аорты [101] (http://aaa.screening.nhs.uk/Implementation_Guidance), а в более поздних скрининговых программах — наружный диаметр аорты.

8.2. Доказательства пользы скрининга АБА у мужчин

К настоящему времени было проведено четыре скрининговых исследования АБА: британские исследования MASS [19] и Chichester [16], датское Viborg [17], исследование в Западной Австралии [18]. В каждом из

них больные были рандомизированы на скрининговую и контрольную группы и каждое из них продемонстрировало, что массовое обследование мужчин старше 65 лет на предмет АБА позволяет уменьшить аневризма-связанную летальность. Эти 5-летние результаты были суммированы в Кохрановском обзоре [103]: соотношение шансов в пользу скрининга у мужчин составило 0,60 (95%ДИ 0,47–0,78). Такие же результаты были получены и в US Preventive Task Force [104] – 0,53 (95%ДИ 0,42–0,68). Следует отметить, что все эти исследования проводились в небольших городках с преимущественно белым населением.

Отдаленные результаты MASS [105] (показали) свидетельствовали в пользу скрининга, КР составил 0,96 (95%ДИ 0,93–1,00). Через 10 лет [106] число аневризма-связанных смертей в группе скрининга было почти вдвое меньше, чем в контрольной группе. В группе скрининга было выполнено в два раза больше плановых операций по поводу АБА, чем в контрольной (552 против 226). Интересно, что через 8 лет наблюдалось значительное увеличение разрывов аневризм в группе скрининга, что говорит о необходимости проведения повторных скринингов (первоначально во всех исследованиях ультразвуковое обследование проводилось всего один раз).

РЕКОМЕНДАЦИИ

- Мужчины 65 лет или старше должны подвергаться медицинскому осмотру и ультразвуковому исследованию для выявления аневризм аорты, что позволяет снизить аневризма-связанную летальность почти в два раза преимущественно за счет уменьшения числа разрывов АБА (уровень доказательств В).

8.3. Доказательства пользы скрининга у женщин

Аневризмы в три раза чаще встречаются у мужчин, поэтому неудивительно, что доказательств в пользу скрининга АБА у женщин гораздо меньше. Единственное рандомизированное скрининговое исследование у женщин – Chichester [108], в котором число разрывов аневризм у женщин в течение 5–10 лет в группах не различалось. Это, по-видимому, связано с меньшей распространенностью АБА у женщин, что не позволяет достичь статистически значимой разницы. Тем не менее, число курящих (курение – один из основных факторов риска развития АБА) женщин увеличивается с каждым годом, поэтому можно ожидать увеличения распространенности АБА среди них.

8.4. Скрининг в других подгруппах

В американских рекомендациях говорится о пользе скрининге курящих мужчин в возрасте 65–75 лет, эта рекомендация основывается на сильной взаимосвязи курения и развития АБА [109], что выглядит весьма разумно.

РЕКОМЕНДАЦИИ

- Курение увеличивает риск развития АБА в 4–5 раз. Постоянно курящие мужчины от 65 до 75 лет должны подвергаться медицинскому осмотру и одновременно ультразвуковому исследованию для выявления аневризм аорты (уровень доказательств В).

Также американское общество сосудистых хирургов рекомендует проведение обследования у мужчин старше 65 лет с наследственным анамнезом АБА. Эта рекомендация основана на фактах увеличенной распространенности аневризм среди родственников первой линии больных с АБА [31].

РЕКОМЕНДАЦИИ

- Наследственный анамнез увеличивает риск развития АБА в два раза. Пациенты 60 лет или старше, имеющие в семье (родители, братья, сестры, дети) больных с диагнозом АБА, должны подвергаться медицинскому осмотру и ультразвуковому исследованию для выявления аневризм аорты (уровень доказательств В).

В двух британских исследованиях сообщается о низкой распространенности АБА среди азиатского населения [38, 111]. В скрининговой программе Leicester распространенность аневризм среди азиатов составила 0,45% по сравнению с 4,69% среди белого населения.

РЕКОМЕНДАЦИИ

- Скрининг населения азиатского происхождения может быть неэффективен (уровень доказательств В).

Также нет убедительных доказательств распространенности АБА в других этнических группах. Зато есть свидетельства увеличенной распространенности АБА (7–10%) среди больных с заболеваниями периферических артерий [112, 113].

РЕКОМЕНДАЦИИ

- Больных с заболеваниями периферических артерий рекомендуется обследовать на предмет АБА (уровень доказательств В).

8.5. Может ли скрининг причинить вред?

Существуют три возможные причины вредного воздействия скрининга на пациентов.

Первое – у больных с впервые выявленной аневризмой могут возникнуть вполне объяснимые тревога и беспокойство, что снижает качество жизни на короткий период. Но затем, в течение нескольких месяцев, эти явления проходят [101, 114].

Второе – при оперативном лечении аневризмы существует риск летального исхода. Поэтому, если говорить о безопасном скрининге, после выявления аневризмы нужно, чтобы больные обращались в центры с минимальной летальностью: для открытых операций она не должна превышать 5% (как это было в исследованиях Chichester, Viborg и MASS), для эндопротезирования – 2% [115].

РЕКОМЕНДАЦИИ

- Выявление АБА при скрининге приводит к небольшому временному снижению качества жизни. Массовое обследование населения на предмет АБА возможно только в случае, если больные после обнаружения аневризмы будут обращаться в центры с минимальной летальностью (уровень доказательств В).

8.6. Возможные преимущества проведения скрининга

При выявлении аневризмы оценивается состояние здоровья больного и проводится коррекция факторов риска. Преимущества отказа от курения, контроля артериального давления, изменения образа жизни и т.д. рассматриваются ниже.

Пока не существует эффективного способа приостановки роста аневризмы. Есть информация, что прием статинов снижает скорость роста аневризмы на 50%, хотя последнее крупное исследование эти сведения не подтвердило [122, 123]. Отказ от курения тоже может снизить скорость роста аневризмы на 20–30% [41].

РЕКОМЕНДАЦИИ

- При выявлении АБА в результате скрининга у всех нужно оценить риск развития сердечно-сосудистых заболеваний и назначить терапию, включающую статины и отказ от курения (уровень доказательств В).

8.7. Ведение больных с выявленной при скрининге аневризмой

Ведение пациентов с выявленной при скрининге аневризмой зависит от ее диаметра. Если аневризма достигла критических размеров, то она подлежит оперативному лечению. Больные с аневризмами меньшего диаметра должны регулярно наблюдаться.

8.8. Регулярность осмотров больных с малыми аневризмами

Наиболее обоснованный подход к этому вопросу был в исследовании UK Small Aneurysm Trial, где интервал наблюдения у пациентов с аневризмой 3,0–3,9 см был 24 мес., 4,0–4,5 см — 12 мес., 4,5–5,0 см — 6 мес. и более 5 см — 3 мес.

РЕКОМЕНДАЦИИ

- Все пациенты с выявленной при скрининге аневризмой должны получать терапию, направленную на модификацию факторов риска (уровень доказательств В).
- У пациентов с максимальным диаметром АБА 2,6–2,9 см рекомендуется выполнять контрольное обследование с интервалом в 5 лет (уровень доказательств В).
- У пациентов с максимальным диаметром АБА 3,0–3,4 см рекомендуется выполнять контрольное обследование с интервалом в 3 года (уровень доказательств В).
- У пациентов с максимальным диаметром АБА 3,5–4,4 см контрольное обследование рекомендуется выполнять с интервалом в 12 месяцев (уровень доказательств В).
- У пациентов с максимальным диаметром АБА 4,5–5,0 см рекомендуется выполнять контрольное обследование с интервалом в 6 месяцев (уровень доказательств В).
- Если размер аневризмы достиг 5,0 см и более, то во избежание разрыва сосудистый хирург должен осмотреть больного в течение 2 недель (уровень доказательств В).

8.9. Когда проводить скрининг?

Возраст — важный фактор риска развития АБА, во всех рандомизированных исследованиях обследованию подвергались люди 65 лет и старше. Однако, достаточно большое число разрывов происходит и у более молодых больных, доля этих пациентов составляет 5–18% [124, 125]. Это может служить аргументом в пользу проведения скрининга среди пациентов 60–65 лет. Данные национальных статистических комитетов могут помочь выбрать необходимый возраст для массового обследования.

Если ультразвуковое исследование не выявило аневризму в возрасте 65 лет, то ее появление в более позднем возрасте маловероятно. Даже если аневризма все же появляется, она редко достигает больших размеров, хотя в исследовании MASS было показано, что частота разрывов аневризм через 8 лет после первичного негативного обследования повышается [128].

РЕКОМЕНДАЦИИ

- Мужчины 65 лет или старше хотя бы один раз в жизни должны подвергаться медицинскому осмо-

тру и ультразвуковому исследованию с измерением передне-заднего размера аорты для выявления аневризм аорты (уровень доказательств В)

- У пациентов группы высокого риска (табакокурение, повышенная масса тела, семейный анамнез аневризм или наличие аневризм другой локализации, гиперхолестеринемия, клинические проявления атеросклероза в других бассейнах, артериальная гипертензия) проведение ультразвукового обследования обосновано в более раннем возрасте (уровень доказательств С).
- Повторное обследование при первично отрицательном результате возможно у пациентов, которые были обследованы в возрасте менее 65 лет, или у больных высокого риска развития АБА (уровень доказательств С).

В условиях современной России проведение скрининга возможно только на базе поликлиник и диагностических центров. Зарубежные авторы сообщают о проведении исследований на дому с помощью портативных приборов, но результаты таких обследований нуждаются в хорошем контроле.

8.10. Когда пациенты должны обратиться к сосудистому хирургу?

В западных странах считается, что больные должны быть направлены к сосудистому хирургу при достижении диаметра АБА 5,5 см. Это мнение основано на информации о ежегодной частоте разрывов больших аневризм с одной стороны и уровня операционной летальности в большинстве центров — с другой [125, 132]. Российские эксперты считают, что, с учетом быстрого роста аневризм диаметром 4,5–5 см, больные должны обращаться за специализированной помощью уже при этих размерах. Безопасность наблюдения за аневризмами меньшего диаметра доказана в рандомизированных исследованиях [100, 133]. Исследование MASS продемонстрировало, что именно размеры АБА, а не скорость ее роста и симптоматика, являются лучшим показателем риска ее разрыва.

РЕКОМЕНДАЦИИ

- Показанием для оперативного лечения АБА у мужчин служит диаметр 5,0 см и больше (уровень доказательств А).

Женский пол, курение, артериальная гипертензия, хроническая дыхательная недостаточность связаны с повышенным риском разрыва малой аневризмы [78, 133, 136]. У женщин риск разрыва АБА в 3–4 раза выше и средний диаметр аорты на момент разрыва на 5 мм меньше [137], хотя результаты оперативного лечения несколько хуже [138].

РЕКОМЕНДАЦИИ

- Показанием для операции у больных с высоким риском разрыва АБА (женский пол, курение, артериальная гипертензия, хроническая дыхательная недостаточность) является диаметр аневризмы 4,5 см (уровень доказательств С).

8.11. Как оптимизировать проведение скрининга?

Программы скрининга должны составляться с учетом особенностей местного населения, хорошо рекламироваться, желательно, чтобы приглашение на обследование было получено от семейного врача. Все это позволит увеличить посещаемость.

Ультразвуковое обследование обладает высокими чувствительностью и специфичностью. Так, в исследовании MASS трудности в визуализации аорты наблюдались всего у 1,2% [101]. Таких пациентов нужно пересматривать уже с участием специалистов по сосудистому ультразвуковому исследованию.

9. ПРИНЯТИЕ РЕШЕНИЯ ОБ ОПЕРАТИВНОМ ЛЕЧЕНИИ АНЕВРИЗМЫ БРЮШНОЙ АОРТЫ

9.1. Рандомизированные исследования по сравнению результатов оперативных вмешательств и выжидательной тактики у больных с малыми асимптомными аневризмами брюшной аорты

Очевидно, что больных с симптомными аневризмами любого размера необходимо оперировать.

Принятие решения об операции у больных с асимптомными АБА основывается на размере аневризмы и балансе риска разрыва аневризмы, с одной стороны, и риска оперативного вмешательства, с другой. Существует общепринятое мнение, что у очень маленьких аневризм диаметром от 3 до 3,9 см риск разрыва минимальный. Поэтому такие аневризмы подлежат динамическому наблюдению.

Тактика ведения аневризм диаметром от 4 до 5,5 см, то есть так называемых малых аневризм, основывается на результатах двух крупных исследований (UKSAT-UK Small Aneurysm Trial, 2002 и ADAM, American Aneurysm Detection and Management study, 2002) [100, 133], а также небольших исследований, сравнивающих эндопротезирование малых аневризм с тактикой наблюдения за подобными больными (CAESAR [141] и PIVOTAL [142]). В последнее исследование включались пациенты с диаметром аорты 4,0–5,0 см. Во всех этих исследованиях в группах наблюдения больные подвергались оперативному лечению при быстром росте аневризмы – более 1 см в год или появлении симптомов.

Отдельные данные первых двух крупных исследований обобщены в таблице 4. Тридцатидневная летальность (в Великобритании – 5,4%; в США – 2,1%) была сопоставима с аналогичными показателями, полученными в ходе других многоцентровых исследований. Эндопротезирование было использовано у 27 больных в хирургической группе в исследовании из Великобритании и всего лишь у 2 пациентов в исследовании из Департамента США по делам ветеранов.

В ходе проведенного в США исследования было выявлено, что при среднем времени наблюдения 4,9 лет ранняя операция не показала значительных преимуществ в снижении летальности, связанной с разрывом аневризмы или общего уровня смертности. Эти же выводы были получены в британском исследовании. Частота разрыва аневризмы в течение года была незначительной: 0,6% – в ADAM и 3,2% – в UKSAT. В ходе британского исследования разрыв аневризмы чаще встречался у женщин (ОШ 4,0; 95% ДИ 2,0–7,9, $p < 0,001$), на его долю приходится 14% всех смертей среди женщин и 4,6% всех смертей среди мужчин ($p < 0,001$). Размер аневризмы на момент рандомизации не влиял на риск разрыва в исследовании из Великобритании или на отдаленную летальность в обоих исследованиях, однако это может отражать ту оперативность, с которой выполнялось хирургическое вмешательство при достижении диаметра аневризм 5,5 см.

Результаты исследований UKSAT и ADAM были обобщены в недавнем Кохрановском обзоре, который

показал, что аневризмы диаметром 4,0–5,5 см можно безопасно наблюдать (отношение рисков 1,11 (95% ДИ 0,91–1,34)). Данные исследований Chichester и MASS подтверждают вышесказанное [16, 101].

В то же время, при внимательном рассмотрении результатов этих исследований, нельзя не заметить, что более 60% (!) больных из группы наблюдения в процессе наблюдения были подвергнуты оперативному лечению, в том числе 81% больных с размерами аневризм 5,0–5,4 см в диаметре на момент включения их в американское исследование. Это, вкуче с информацией о среднем росте аневризмы по 5 мм в год, дает основания предполагать, что большинству пациентов с аневризмой диаметром 5 см в течение года или двух потребуются вмешательства. Вышеуказанный аргумент побудил российских экспертов снизить диаметр аорты, подлежащий оперативному лечению, до 5 см (у мужчин) и 4,5 см (у женщин), естественно, при отсутствии противопоказаний к тому или иному виду лечения. Подобные ранние вмешательства должны проводиться исключительно в стационарах с минимальной оперативной летальностью. Напомним, что в оригинальных европейских рекомендациях 2011 года эти цифры были равны соответственно 5,5 см (у мужчин) и 5,2 см (у женщин).

Нет рандомизированного исследования, где был бы определен размер супраренальной, интэрренальной или торако-абдоминальной IV типа аневризмы аорты, при котором необходимо выполнять операцию для предотвращения разрыва. Из-за более высокого риска послеоперационного разрыва.

Таблица 4
Летальность больных с малыми асимптомными аневризмами брюшной аорты

	UKSAT	ADAM
Всего больных	1090	1136
Группа оперированных	563	569
Открытые операции	536	567
Эндопротезирование	27	2
Группа наблюдения	527	567
Мужчины	902	1127
Женщины	188	9
Возраст (лет)	69±4	68±6
30-дневная операционная летальность среди оперированных	5,4%	2,1% (2,7% госпитальная)
Период наблюдения	До 12 лет	До 8 лет
Выживаемость оперированных	57%	75%
Выживаемость неоперированных	52%	78%
Частота ежегодных разрывов аневризм в группе неоперированных	3,2%	0,6%
Число операций в группе оперированных	520 (92%)	527 (93%)
Число операций в группе наблюдения	327 (62%)	349 (62%)
Влияние диаметра аневризмы на выживаемость в отдаленном периоде	4,0–4,4 см: 57%	–
4,5–4,8 см: 54%	–	–
4,9–5,5 см: 43%	4,0–4,4 см: 79%	–
4,5–4,8 см: 78%	–	–
4,9–5,5 см: 68%	–	–
Влияние диаметра аневризмы на частоту операций в отдаленном периоде	–	4,0–4,4 см: 27%
4,5–4,8 см: 53%	–	–
4,9–5,5 см: 81%	–	–

перационной смерти, почечной недостаточности и других хирургических осложнений решением консенсуса было принято, что операцию при этих аневризмах следует проводить, если их диаметр чуть больше диаметра инфраренальных аневризм аорты.

РЕКОМЕНДАЦИИ ПОКАЗАНИЯ К ОПЕРАЦИИ У ПАЦИЕНТОВ С АСИМПТОМНЫМИ АНЕВРИЗМАМИ БРЮШНОЙ АОРТЫ

- *Аневризмы инфраренального и интерренального отделов аорты диаметром более 4,5 см у женщин и более 5,0 см у мужчин (уровень доказательств В).*
- *Аневризма супраренального отдела брюшной аорты или торакоабдоминальная аневризма аорты IV типа диаметром более 5,5 см (уровень доказательств В).*
- *Рост асимптомной аневризмы более 6 мм в год.*
- *Оперативное лечение вне зависимости от диаметра аневризмы показано в следующих случаях:*
 - *наличие дочерних аневризм;*
 - *эксцентричное расположение тромба в аневризматическом мешке;*
 - *мешковидная форма аневризмы;*
 - *зафиксированная тромбоэмболия из полости аневризмы.*

НАБЛЮДЕНИЕ ЗА ПАЦИЕНТАМИ С АСИМПТОМНЫМИ АНЕВРИЗМАМИ БРЮШНОЙ АОРТЫ

- *При асимптомном течении аневризм инфраренального и интерренального отделов брюшной аорты диаметром менее 5,0 см у мужчин и менее 4,5 см у женщин оперативное лечение не рекомендовано (уровень доказательств А).*
- *У пациентов с максимальным диаметром асимптомной аневризмы инфраренального и интерренального отделов брюшной аорты диаметром 3,5–4,4 см контрольное обследование рекомендуется выполнять с интервалом в 12 месяцев (уровень доказательств А).*
- *У пациентов с максимальным диаметром инфраренального и интерренального отделов брюшной аорты диаметром 4,5–5,0 см рекомендуется выполнять контрольное обследование с интервалом в 6 месяцев (уровень доказательств А).*

9.2. Эндопротезирование малых аневризм

В исследованиях UKSAT и ADAM плановая оперативная летальность составила 5,6% и 2,7%, соответственно. Последующая оценка данных отдельных учреждений показала, что послеоперационная летальность еще выше, это укрепило мнение о том, что больных с малыми аневризмами следует наблюдать [145–147].

Появление эндопротезирования с минимальной летальностью в 1–2% [117, 118, 147–149]) сразу подняло вопрос о плановом оперативном лечении малых аневризм. Тогда же было проведено сразу два мультицентровых рандомизированных исследования [141, 143], которые вновь продемонстрировали отсутствие преимущества оперативного лечения в сравнении с выжидательной тактикой в течение 3 лет после вмешательства. Напомним, что в исследование PIVOTAL включались больные с аневризмами диаметром 4–5 см. В этой работе не было значимой разницы в общей летальности [150], также как и в исследовании CAESAR [141]: через три года после рандомизации выживаемость в группе EVAR составляла 96,4%, а в контрольной группе – 92,4% (p=0,6). Также не было выявлено различий в аневризма-связанной ле-

тальности (0,6% против 0,6%, p=1), 30-дневной летальности (1% против 0%, p=1), разрывах аневризм (0% против 0,2%, p=0,2) и частоте повторных операций (9,3% против 5,3%, p=0,4).

Таким образом, результаты этих двух исследований не смогли изменить уже существовавшие рекомендации по лечению малых аневризм аорты.

9.3. Молодые пациенты и женщины с АБА

Ни одно из проведенных исследований не обладает достаточной силой для проведения подгруппового анализа летальности по возрасту или между мужчинами и женщинами. Точно так же не было проведено и мета-анализов на эту тему. В рандомизированные исследования, за исключением UKSAT, включалось небольшое число женщин. Между тем, у женщин с малыми аневризмами риск разрыва в 3–4 раза больше, им реже предлагается экстренное оперативное лечение и результаты его хуже [100, 151]. К тому же, аневризмы у женщин разрываются при меньшем диаметре. Все эти данные свидетельствуют о том, что у женщин хирургическое вмешательство следует проводить уже при диаметре аневризмы 4,5 см.

РЕКОМЕНДАЦИИ

- *Женщины должны быть направлены к сосудистому хирургу при диаметре аорты 4,5 см по данным ультразвукового исследования (уровень доказательств С).*

9.4. Больные с ограниченным сроком жизни

На сегодняшний день остается неизвестным, стоит ли оперировать больных с ограниченным сроком жизни. Пока не выявлено преимуществ в сроки до 3 лет в отношении аневризма-связанной или любой летальности после проведения эндопротезирования [152]. Что касается больных с ожидаемой продолжительностью жизни более 3 лет, эндоваскулярное лечение уменьшает аневризма-связанную или общую летальность [119, 152].

9.5. Симптомные аневризмы

Как уже упоминалось выше, симптоматика аневризм может быть представлена болями в животе, пояснице или эмболией. Считается, что такие аневризмы разрываются чаще, чем асимптомные. Подобных больных ставят в операционный график в первую очередь. Если морфология аневризмы подходящая, то предпочтительнее применять методику EVAR [200–202].

РЕКОМЕНДАЦИИ ПОКАЗАНИЯ К ОПЕРАЦИИ У ПАЦИЕНТОВ С СИМПТОМНЫМИ АНЕВРИЗМАМИ

- *Немедленное оперативное лечение требуется пациентам с клинической триадой (уровень доказательств В).*
- *боли в животе и/или в пояснице.*
- *пульсирующее образование в брюшной полости.*
- *гипотензия.*
- *Пациентам с симптомами аневризмы аорты показано оперативное лечение, независимо от её диаметра (уровень доказательств С).*

9.6. Частота проведения ультразвуковых исследований

На сегодняшний день неизвестны оптимальные сроки проведения повторных ультразвуковых исследований у больных с размерами АБА от 3 до 5,5 см, поэтому в приведенных выше рекомендациях по ведению больных с малыми аневризмами указано – 6–12 мес.

9.7. Аневризмы подвздошных артерий

Параллельно существующие аневризмы подвздошных артерий должны оперироваться одновременно с АБА, поэтому доля операций по поводу аневризм аорто-подвздошного артериального сегмента составляет 43% всей нагрузки сосудистых хирургов [188]. Изолированные аневризмы подвздошных артерий могут быть оперированы открытым и эндоваскулярным способами. Показанием к операции служит размер аневризмы более 3 см.

РЕКОМЕНДАЦИИ

ПОКАЗАНИЯ К ОПЕРАЦИИ ПРИ АНЕВРИЗМАХ ПОДВЗДОШНЫХ АРТЕРИЙ

- Асимптомные аневризмы подвздошной артерии диаметром 3 см и более (уровень доказательств С).
- Симптомные аневризмы подвздошных артерий любого диаметра (уровень доказательств С)

9.8. Сопутствующие аневризмы, не требующие операции

Аневризмы подвздошных, бедренных и подколенных артерий можно наблюдать с интервалом в 6 мес. Рекомендуется отправлять пациентов к сосудистому хирургу при следующих диаметрах аневризм: подвздошных — 3 см, бедренных и подколенных — 2,5 см. Важно помнить, что у 85% больных с аневризмами бедренных артерий и у 62% с аневризмами подколенных артерий наблюдается АБА.

РЕКОМЕНДАЦИИ

- У пациентов с аневризмой брюшной аорты следует обследовать также подвздошные, бедренные и подколенные артерии (уровень доказательств С).

10. РЕКОМЕНДАЦИИ ПО ДООПЕРАЦИОННОМУ ВЕДЕНИЮ БОЛЬНЫХ С АБА

Аневризма брюшной аорты — болезнь пожилых пациентов, поэтому практически у всех них имеется сопутствующая патология. Заболевания сердца, почек и дыхательной системы оказывают значимый эффект на конечный результат реконструкции АБА [153].

10.1. Функция дыхания

Отказ от курения и хронические обструктивные заболевания легких

Отказ от курения улучшает ближайшие результаты за счет уменьшения легочной секреции, при этом функция дыхания может быть улучшена с помощью физиотерапии или гимнастики [154]. Отказ от курения за 4–6 недель до операции может уменьшить число послеоперационных сердечных осложнений и сроки пребывания в стационаре [155–157]. В исследовании Warner и соавт. показано, что риск развития легочных осложнений в послеоперационном периоде уменьшился до 14% у пациентов прекративших курение более чем за 8 нед. до операции. Этот показатель респираторных осложнений соответствует уровню у некурящих больных — 11%. При этом 57% легочных осложнений возникло, в случае, если пациенты прекращали курение менее, чем за 8 недель до оперативного вмешательства, что существенно превышает процент осложнений у курящих пациентов и составляет 33% [627].

Длительно существующая хроническая обструктивная болезнь легких приводит к увеличению размеров аневризмы и частоты разрывов АБА [158]. Объем форсированного выдоха за 1 с коррелирует с результатами хирургического лечения [154, 159, 160]. Наряду с отказом

от курения меры, направленные на улучшение функции дыхания, должны быть приоритетом у больных с АБА.

РЕКОМЕНДАЦИИ

- Отказ от курения и физиотерапия могут уменьшить число послеоперационных осложнений (уровень доказательств А).
- Пациентам с симптоматической ХОБЛ в анамнезе, длительным анамнезом курения, или пациентам, неспособным подняться на один пролет по лестнице, перед операцией показаны легочные функциональные тесты, включая оценку газового состава артериальной крови. При необходимости больные должны быть направлены к терапевту (уровень доказательств С).
- Пациентам с симптоматической ХОБЛ в анамнезе или отклонением результатов легочных функциональных тестов рекомендуется назначать бронходилататоры не менее чем за 2 недели до операции (уровень доказательств С)

10.2. Гематологические отклонения

Ряд исследований показали, что анемия или низкие концентрации гемоглобина способствуют повышению смертности после реконструкции аорты, даже при плановом характере операции. Но и соавт. [628] отметили, что концентрация гемоглобина менее 105 г/л является независимым прогностическим фактором кровопотери. При гематокрите менее 28% возрастает риск ИМ после операций на сосудах [629]. Таким образом, пациентам с гематокритом менее 28% показано переливание крови перед операцией.

Согласно общепринятому мнению, пациента нельзя оперировать при концентрации тромбоцитов менее 20000–40000 в мкл. Точная пороговая концентрация тромбоцитов для плановой реконструкции АБА и влияние данного параметра на смертность не установлены, однако показано, что наличие АБА связано с изменением концентрации и функции тромбоцитов. Milne и соавт. в своем проспективном исследовании сравнили 105 пациентов с АБА и 32 пациентов с симптоматической ИБС, показав при этом, что сочетание низкой концентрации тромбоцитов и высокой концентрации гликокальцина указывает на активное разрушение тромбоцитов при АБА, вероятно, за счет их активации в аневризматическом мешке [630]. Но и соавт., не касаясь оценки влияния концентрации тромбоцитов на смертность, в исследовании на 129 пациентов, направленных на плановую реконструкцию АБА, установили, что содержание тромбоцитов 130000 в мкл и менее связано с повышенным риском кровотечения [628]. Кроме того, доказано, что после пережатия аорты в раннем послеоперационном периоде происходит секвестрация тромбоцитов с последующей тромбоцитопенией. После этого у пациентов развивались гиперфибриногемия и тромбоцитоз, которые могли сохраняться на протяжении нескольких недель [631]. Наконец, Matsumura и соавт. отметили, что низкая концентрация тромбоцитов перед операцией является независимым прогностическим фактором для 2-летней смертности как после открытых, так и эндоваскулярных операций ($p=0,012$) [632]. Таким образом, при исходной концентрации тромбоцитов менее 130000 в мкл до операции рекомендуется дополнительное гематологическое обследование.

При относительно высокой концентрации гемоглобина (>140 г/л) и при отсутствии противопоказаний целесообразна заготовка аутокрови на предоперационном этапе.

РЕКОМЕНДАЦИИ

- Пациентам с гематокритом менее 28% показано переливание крови перед операцией (уровень доказательств С).
- При исходной концентрации тромбоцитов менее 130000 в мкл до операции рекомендуется дополнительное гематологическое обследование (уровень доказательств С).

10.3 Фармакотерапия у больных с АБА**10.3.1. Статины**

Два рандомизированных и несколько когортных исследований продемонстрировали эффективность короткого предоперационного применения статинов в плане уменьшения числа кардиальных осложнений и снижения летальности в течение 30-дневного периода после сосудистых операций [161–165]. Недавнее исследование флювастатина 80 мг ежедневно в течение 30 дней до и минимум 30 дней после операции показало, что частота послеоперационной ишемии миокарда, нелетальных инфарктов миокарда и сердечно-сосудистой смерти уменьшается вдвое [162]. Около половины больных из этого исследования были прооперированы по поводу АБА, как традиционным, так и эндоваскулярным методом. Эти данные подтверждают и ряд других исследований [166–168].

РЕКОМЕНДАЦИИ

- Статины нужно назначать за месяц до предполагаемого оперативного вмешательства, что позволяет снизить число сердечно-сосудистых осложнений (уровень доказательств А).
- Следует продолжать прием статинов в течение неопределенно длительного срока после операции (уровень доказательств С).

10.3.2. β-блокаторы

На сегодняшний день нет убедительных доказательств факту того, что β-блокаторы снижают риск разрыва аневризмы или ее увеличения [64, 65, 67, 68, 154].

В исследовании DECREASE было показано преимущество применения бисопролола, прием которого был начат за 1 мес. до операции, у больных высокого сердечно-сосудистого риска [169]. Недавно эти же ученые предположили, что препарат эффективен и у больных среднего риска [170]. В ряде случаев отложить хирургическое вмешательство на 1 мес. и более бывает невозможно. Такие крупные исследования, как ROBBLE, POISE и MaVS показали, что назначение β-блокаторов на меньший срок по меньшей мере бесполезно или даже наносит вред [171–173]. В этих исследованиях использовался метопролол в течение короткого времени у разных групп больных, включавших кандидатов на сосудистую операцию, в том числе и реконструкцию по поводу АБА. В MaVS и ROBBLE было продемонстрировано, что в группе больных, принимавших метопролол до операции, частота кардиальных осложнений или летальных исходов не была ниже.

Исходя из вышесказанного, можно предположить, что короткие курсы β-блокаторов небезопасны и таких назначений следует избегать. Этот негативный эффект связан с возникающей периоперационной брадикардией или эпизодами гипотензии [174]. Наоборот, длительный прием β-блокаторов, когда можно оценить адекватность их применения и убедиться, что частота сердечных сокращений находится в пределах 60–70 ударов в минуту, является безопасной лечебной стратегией.

РЕКОМЕНДАЦИИ

- У больных высокого кардиального риска следует назначать β-блокаторы, причем их прием должен начинаться не позже 1 месяца до предполагаемого оперативного вмешательства (уровень доказательств А).
- Прием β-блокаторов рекомендован также пациентам с ишемической болезнью сердца в анамнезе или с явлениями ишемии миокарда при стресс-тестах (уровень доказательств В).
- Пациенты, получающие бета-блокаторы, продолжают лечение и во время реконструкции аневризмы (уровень доказательств С).

10.3.3. Антиагрегантная терапия

Доказательная база по антиагрегантной терапии, по существу, основывается на мета-анализах рандомизированных исследований по первичной и вторичной профилактике [175]. Ни в одном из этих исследований отдельно не анализировались больные с АБА, хотя в исследованиях по вторичной профилактике включались пациенты с доказанными заболеваниями сосудов. Результаты этих работ показывают, что применение малых доз аспирина ассоциируется со снижением числа коронарных эпизодов (ОШ 0,8, $p < 0,00001$), включая нефатальный инфаркт миокарда (0,69) и летальность, связанную с ИБС (0,87). Число всех инсультов (0,81) и ишемических инсультов (0,78) снижается, но незначительно повышается число геморрагических инсультов (1,67). Была продемонстрирована тенденция снижения всех сосудистых смертей (0,91, $p < 0,06$) без значимого снижения числа несосудистых смертей (0,85, $p = 0,2$), хотя общая летальность тоже снизилась на 10% (0,9, $p = 0,02$).

Число специальных доказательств влияния антиагрегантной терапии на частоту периоперационных кардиальных осложнений ограничено. Чисто практическая рекомендация гласит, что все больные с АБА должны получать аспирин с момента установления диагноза, в том числе и на момент операции, так как частота выраженных кровотечений низкая [176, 177]. Больные, получающие варфарин, должны прекратить его прием за 5–7 дней до операции с целью уменьшения геморрагических осложнений и переведены на низкомолекулярные гепарины, если только нет противопоказаний для их назначения (например, почечная недостаточность), когда нужно использовать нефракционированный гепарин.

РЕКОМЕНДАЦИИ

- Все больные с заболеваниями сосудов должны получать аспирин в дозировке 75–300 мг, за исключением случаев, когда аспирин противопоказан (уровень доказательств А).
- Пациентам с АБА показан приём малых доз аспирина, прием которого должен продолжаться и в периоперационном периоде (уровень доказательств С).

10.3.4. Артериальная гипертензия**РЕКОМЕНДАЦИИ**

- С момента установления диагноза АБА следует стремиться к нормализации артериального давления для вторичной профилактики сердечно-сосудистых заболеваний (уровень доказательств В).
- Сосудистые хирурги должны знать существующие рекомендации по лечению артериальной гипертензии (уровень доказательств А).

В случаях рефрактерной к лечению артериальной гипертензии требуется направление больного в специализированный центр лечения гипертензии [178, 179].

10.4. Предоперационная оценка сердечной деятельности

У всех больных, которым планируется выполнить операцию по поводу АБА, имеется высокий риск развития кардиальных осложнений (20%) и, соответственно, связанных с ними летальностью (50–70%) [2]. Ишемия миокарда является основной причиной периоперационных осложнений и летальности в сосудистой хирургии, 10–40% послеоперационных летальных исходов связаны с инфарктом миокарда. Успешно воздействовать на этот фактор риска может тщательная предоперационная оценка кардиального статуса, позволяющая выявить больных высокого риска.

В зависимости от запланированной операции (эндопротезирования, лапароскопического или открытого вмешательства) и существующих симптомов, следует оценить сердечный риск. В европейских странах для этого пользуются рекомендациями Европейского общества кардиологов [180, 181]. Недавно были специально выпущены такие рекомендации, касающиеся сосудистой хирургии [182]. Все больные среднего или высокого риска должны быть незамедлительно направлены к кардиологу до вмешательства на аорте.

Первым шагом в обследовании пациента перед запланированной реконструкцией аневризмы является исключение активных сердечных заболеваний, таких как: острый коронарный синдром (нестабильная или тяжелая стенокардия, перенесенный ИМ менее 1 месяца назад), декомпенсированная сердечная недостаточность (впервые установленная, прогрессирующая или имеющая IV класс по NYHA), существенные нарушения ритма сердечных сокращений (атриовентрикулярная блокада, неконтролируемая фибрилляция предсердий, впервые установленная желудочковая тахикардия) или тяжелые поражения клапанов сердца (сопровождающиеся клинической симптоматикой, при площади отверстия аортального клапана <1 см² или градиенте давления >40 мм рт.ст.) (таблица 5). При данных заболеваниях существенно повышены риски послеоперационного ИМ и летальности по сердечно-сосудистым причинам, поэтому необходимо выполнить рентгеноконтрастную коронарографию и, скорее всего, перед любым видом вмешательства на брюшной аорте реваскуляризировать миокард.

Следующим этапом необходимо оценить функциональный резерв больного и наличие клинических факторов риска. Функциональный резерв оценивают по способности к определенным видам деятельности (таблица 5). Если пациенты переносят умеренные и высокие нагрузки (метаболический эквивалент ≥4), напр., подъем по лестнице или бег на короткие дистанции, необходимо провести кардиальный стресс-тест, например, чреспищеводную электрокардиостимуляцию, стресс ЭХО-КГ, сцинтиграфию миокарда. При отрицательных результатах теста можно выполнять плановую открытую реконструкцию брюшной аорты.

Lee и соавт.43 разработали и апробировали шкалу оценки сердечного риска для стабильных пациентов с или без активных сердечных заболеваний. Они выявили пять независимых клинических факторов риска, а именно сердечные заболевания (ИМ в анамнезе, положительные результаты теста с нагрузкой, прием нитроглицерина, стенокардия, или аномальный зубец Q на ЭКГ), застойная недостаточность (сердечная недо-

статочность в анамнезе, отек легких, пароксизмальная ночная одышка, периферические отеки, двусторонние хрипы в легких, появление третьего тона или измененные сосудистого рисунка легких), нарушение мозгового кровообращения (малый инсульт или инсульт в анамнезе), сахарный диабет и почечная недостаточность (креатинин >2 мг/дл). При увеличении количества факторов риска возрастает вероятность послеоперационных осложнений. Поэтому, если больные плохо переносят

Таблица 5
Предоперационная оценка риска сердечных осложнений у пациентов, направленных на открытую реконструкцию аневризмы аорты

Имеется ли в настоящее время активное сердечное заболевание?	Острый коронарный синдром Нестабильная или тяжелая стенокардия III–IV степени Недавно перенесенный ИМ (<1 месяца) Декомпенсированная застойная сердечная недостаточность Существенные нарушения ритма сердечных сокращений Тяжелое поражение клапанов сердца Наличие этих факторов исключает реконструкцию аневризмы или откладывает ее проведения до разрешения указанных заболеваний. Показаны поддерживающая терапия и, при необходимости, коронарография.
У пациента отмечен хороший функциональный резерв без клинической симптоматики, нет факторов риска?	МЭ ≥4 (см. таблицу 6) (без сахарного диабета) Необходимо проведение любого кардиального стресс-теста (чреспищеводная электрокардиостимуляция, стресс-ЭХО-КГ, сцинтиграфия миокарда с нагрузкой). При отсутствии возможности проведения стресс-теста – обследование коронарных артерий (КТ-коронарография или рентгеноконтрастная коронарография). При отрицательных результатах исследований допускается проведение реконструкции аорты.
Функциональный резерв недостаточен или неизвестен, есть факторы риска?	МЭ <4 (см. таблицу 6) Клинические факторы риска: Ишемическая болезнь сердца Сердечная недостаточность Поражение других артериальных бассейнов (инсульт в анамнезе, перемежающаяся хромота) Сахарный диабет Почечная недостаточность Показано проведение КТ-коронарографии или рентгеноконтрастной коронарографии. В случае неинформативности КТ-коронарографии – рентгеноконтрастная коронарография

МЭ – метаболический эквивалент.
Цитируется с изменениями по Fleisher LA, Beckman JA, Brown KA, Calkins H, Chaikof, Fleischmann KE и соавт. ACC/AHA 2007 Guidelines on perioperative cardiovascular evaluation and care for noncardiac surgery: executive summary. Circulation. 2007; 116: 1971–96.

Таблица 6
Энергетические затраты при различных видах деятельности

Уровень активности	Примерная деятельность
Низкий (1–3 МЭ)	Прием пищи, ходьба со скоростью 3–5 км/ч, одевание, несложная работа по дому (мытьё посуды).
Средний (4–7 МЭ)	Подъем по лестнице или подъем в гору, бег на короткие дистанции, тяжелая работа по дому (мытьё полов или перестановка мебели).
Высокий (7–10 МЭ)	Парная игра в теннис, гимнастика без подъема тяжестей.
Очень высокий (>10 МЭ)	Активные виды спорта, напр., футбол, баскетбол, одиночная игра в теннис, карате, бег со скоростью 10 км/ч и выше; колка дров.

МЭ, метаболический эквивалент (1 МЭ=3,5 мл/кг/мин потребляемого кислорода).
Цитируется по The Duke Activity Status Index (Hlatky MA, Boineau RE, Higginbotham MB, Lee KL, Mark DB, Califf RM и соавт. A brief self-administered questionnaire to determine functional capacity (the Duke Activity Status Index). Am J Cardiol 1989;64:651–4. А также по Nelson CL, Herndon JE, Mark DB, Pryor DB, Califf RM, Hlatky MA. Relation of clinical and angiographic factors to functional capacity as measured by the Duke Activity Status Index. Am J Cardiol. 1991; 68: 973–5).

нагрузки или их функциональный резерв неизвестен или есть вышеперечисленные факторы риска, то рекомендуется проведение КТ-коронарографии или рентгенконтрастной коронарографии. Впоследствии решается вопрос о необходимости вмешательства на коронарных артериях.

Два исследования оценивали роль профилактической коронарной реваскуляризации у сосудистых пациентов – это CARP [183] и DECREASE-V [184]. В последнее включались больные более высокого риска, нежели в CARP, с большим числом пациентов с трехсосудистым поражением коронарных артерий и фракцией выброса левого желудочка менее 35%. В обоих исследованиях не было обнаружено существенной разницы в частоте летальных исходов или инфарктов миокарда между пациентами с предшествующей реваскуляризацией миокарда (коронарная ангиопластика или коронарное шунтирование) и без нее.

Перед эндопротезированием брюшной аорты тоже необходимо оценить функциональный резерв, наличие факторов риска и провести хотя бы минимальное обследование в виде суточного мониторирования ЭКГ и трансторакальной ЭХО-КГ. По результатам этих исследований можно принять решения о целесообразности проведения кардиальных стресс-тестов.

После проведения ангиопластики коронарных артерий следует отложить реконструкцию аневризмы по меньшей мере на 2 недели, а лучше на 4–6 недель после первой операции. При постановке покрытого стента операцию рекомендуется отложить на 12 месяцев, если существующий риск разрыва аневризмы небольшой. Если это невозможно, то предпочтительно эндопротезирование с приемом клопидогреля до и после операции. При открытой операции клопидогрель отменяют за 10 дней до операции и назначают повторно как можно раньше после операции; лечение аспирином не прекращают. Возможна отмена клопидогреля и перевод больного на низкомолекулярные гепарины с возобновлением лечения антиагрегантами сразу после операции. Сообщалось о случаях одновременной реконструкции аневризмы и проведении АКШ, что может быть полезным у пациентов с выраженной симптоматикой и тяжелой ИБС.

РЕКОМЕНДАЦИИ

- У всех больных с запланированной реконструкцией по поводу АБА необходимо оценить риск возникновения сердечно-сосудистых осложнений (уровень доказательств А).
- Пациентам с запланированным открытым или лапароскопическим вмешательствами при плохом функциональном резерве, наличии факторов риска следует выполнить коронарографию (уровень доказательств В).
- Пациентам с запланированным эндопротезированием АБА при наличии кардиальных факторов риска или кардиального анамнеза следует выполнить трансторакальную эхокардиографию и провести один из кардиальных стресс-тестов (уровень доказательств В).
- Пациентам с симптомами ишемической болезни сердца и/или при выявленном гемодинамически значимом поражении коронарных артерий рекомендуется реваскуляризовать коронарные артерии перед реконструкцией аневризмы (уровень доказательств В).
- Пациентам с АБА, которым в следующие 12 месяцев может потребоваться операция по реконструкции аневризмы, при реваскуляризации коронарных арте-

рией посредством чрескожного коронарного вмешательства рекомендуется выполнять баллонную ангиопластику с постановкой непокрытого стента с последующей двойной антитромбоцитарной терапией на протяжении 4–6 недель (уровень доказательств С).

- Плановую открытую реконструкцию АБА рекомендуется производить не ранее чем через 4–6 недель после постановки непокрытого стента или АКШ и не ранее чем через 12 месяцев после постановки покрытого стента, если риск разрыва аневризмы небольшой и допускает такую задержку (уровень доказательств С).
- При открытой реконструкции АБА у пациентов, перенесших имплантацию покрытого стента, рекомендуется отменять клопидогрель за 10 дней до операции и назначать их повторно как можно раньше после операции, тогда как лечения аспирином продолжают до и после операции (уровень доказательств С).

10.5. Оценка почечной функции и ее оптимизация

Состояние функции почек до операции является одной из главных составляющих успеха реконструкций АБА, как открытых, так и эндоваскулярных [153, 159, 160, 185–187]. При предоперационном обследовании у всех больных следует уточнить уровень креатинина плазмы и клубочковой фильтрации. Если значения этих показателей отличаются от нормальных, то больные должны быть направлены к нефрологу для коррекции терапии. Перед реконструкцией АБА необходимо достичь адекватной гидратации у всех пациентов, которым планируется данное хирургическое вмешательство, особенно если запланировано эндопротезирование данного отдела аорты.

РЕКОМЕНДАЦИИ

- У всех больных перед реконструкцией аневризмы брюшной аорты следует уточнить уровень креатинина плазмы и клубочковую фильтрацию. Пациентов с высокими значениями креатинина и нарушениями клубочковой фильтрации следует направить к нефрологу (уровень доказательств С).
- Если пациент получает ингибиторы ангиотензин-превращающего фермента или антагонисты рецепторов ангиотензина, их следует отменить утром перед операцией; повторное назначение данных препаратов возможно только по достижении нормоволемии (уровень доказательств С).
- У пациентов с повышенным риском контрастной нефропатии перед эндопротезированием АБА рекомендуется проводить гидратацию физиологическим раствором или 5% водным раствором декстрозы/натрия бикарбоната до и после операции (уровень доказательств С).
- Реконструкции АБА следует предпринимать только в учреждениях с возможностью круглосуточного проведения гемофильтрации (уровень доказательств С).

10.6. Лечение поражений других артериальных бассейнов.

Учитывая мультифокальность атеросклероза, у многих больных выявляются поражения других артериальных бассейнов, что в некоторых случаях требует их коррекции в первую очередь.

РЕКОМЕНДАЦИИ

- Гемодинамически значимый стеноз сонных артерий подлежит коррекции в первую очередь (уровень доказательств С).
- Одновременная коррекция сопутствующих заболеваний других сосудов при открытой реконструкции АБА показана лишь некоторым пациентам (уровень доказательств С).
- Необходимо рассматривать как альтернативный подход использование эндоваскулярных методик для этапного устранения сопутствующей патологии коронарных, брахиоцефальных, висцеральных и артерий нижних конечностей (уровень доказательств С).
- Предоперационная ангиопластика или стентирование почечной артерии или верхней брыжечной артерии показана отдельным пациентам при наличии клинической симптоматики (уровень доказательств С).

10.7. Анестезиологическое пособие

Исход лечения АБА во многом зависит от того, кто проводит анестезию; у специалистов по сосудистой анестезиологии результаты лучше. Поэтому предоперационная оценка состояния больного должна проводиться анестезиологом, знакомым с современными принципами ведения пациентов с АБА.

До настоящего времени не решен вопрос выбора вида анестезиологического обеспечения при выполнении эндопротезирования брюшного отдела аорты. Предпочтительной является глубокая седация (4–5 уровень по шкале седации Ramsey) в сочетании с эпидуральной анестезией, но решение о методе анестезии зависит от конкретного случая и решаемых хирургических задач.

РЕКОМЕНДАЦИИ

- Все пациенты среднего и высокого риска перед вмешательством должны быть осмотрены специалистом по сосудистой анестезиологии (уровень доказательств С).

10.8. Ведение пациентов с большими аневризмами

Большие аневризмы, имеющие диаметр более 5,5 см у мужчин и 5,2 см у женщин, несут значительный риск разрыва. Эти данные получены при наблюдении за больными с диагностированной аневризмой большого размера, которые были признаны непригодными для вмешательства в связи с сопутствующей патологией. В одном из таких исследований приводятся следующие цифры: ежегодный риск разрыва аневризмы диаметром 6–7 см 10–20%, 7–8 см – 20–40%, свыше 8 см – 30–50% [85]. Мета-анализ показывает, что разрыв аневризмы более 6 см происходит у 27 из 100 человек в год [86]. Пациенты с большими аневризмами, выявленными при профосмотре или при обследовании по поводу другого заболевания, должны быть немедленно направлены к сосудистому хирургу для правильной оценки их состояния и решения вопроса об оперативном лечении.

РЕКОМЕНДАЦИИ

- В связи с крайне высоким риском разрыва АБА все больные с аневризмами больше 5,5 см у мужчин и 5,2 см у женщин должны быть незамедлительно направлены к сосудистому хирургу для проведения обследования и решения вопроса об операции (уровень доказательств С).
- Срочная госпитализация показана для больных с аневризмами больше 9 см в диаметре (уровень доказательств С).

11. ОБЩИЕ ВОПРОСЫ ПЛАНОВОГО ОПЕРАТИВНОГО ЛЕЧЕНИЯ АНЕВРИЗМ ИНФРАРЕНАЛЬНОЙ АОРТЫ

У всех больных, подходящих или неподходящих для открытого вмешательства, следует иметь в виду возможность выполнения эндопротезирования. Опыт проведения EVAR в мире растет параллельно с появлением все новых модификаций стент-графтов, поэтому

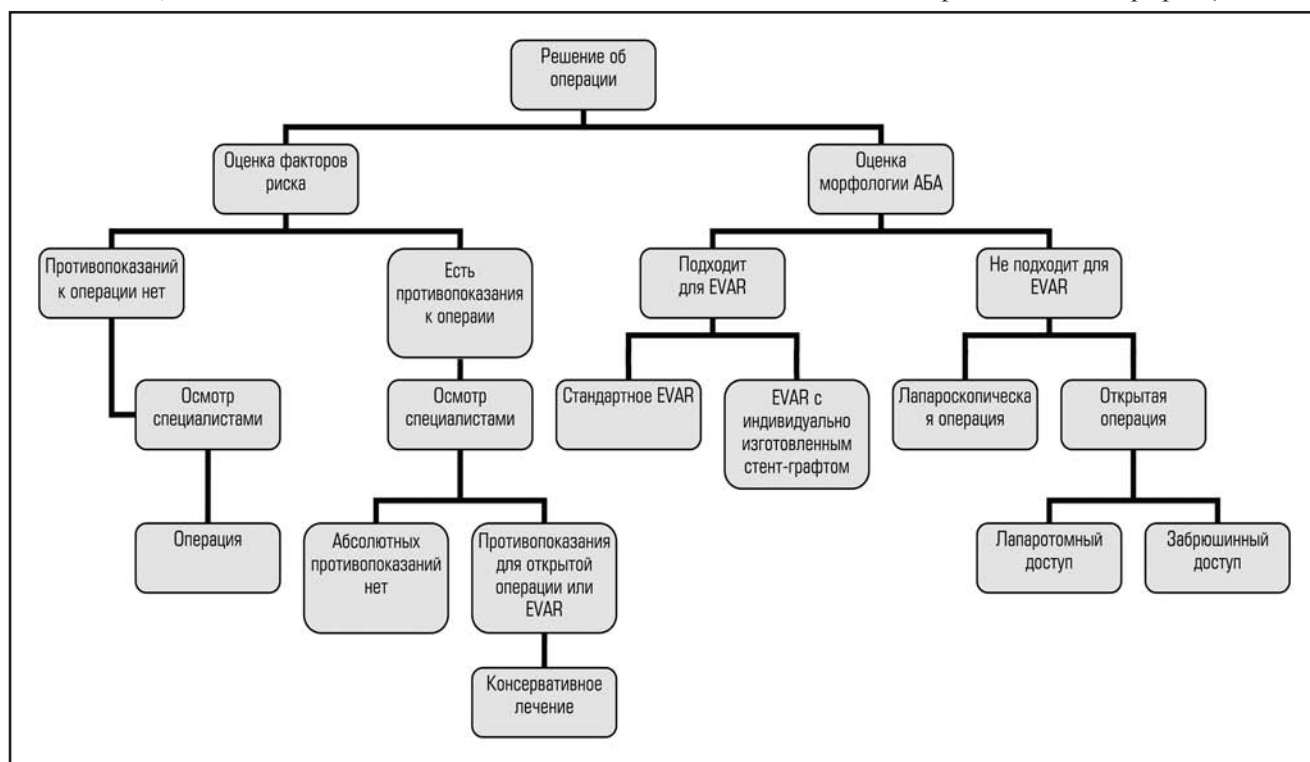


Рис. 1. Тактика лечения больших инфраренальных аневризм.

следует ожидать, что у все большего числа пациентов в будущем будут условия для проведения эндоваскулярного лечения. С другой стороны, нельзя забывать о том, что в России на сегодняшний день основным методом лечения аневризм брюшной аорты является открытое вмешательство — доля эндопротезирования в 2010 году составила всего 12,2% [3].

Поэтому мы считаем, что подход к выбору вида операции должен быть следующим (рис.1). В случае, если у больного имеются все шансы перенести открытое вмешательство, или он анатомически не подходит для эндопротезирования, или в клинике нет возможности (в т.ч.финансовой)/опыта имплантации стент-графтов, или у него нет возможности регулярно проходить обследование в послеоперационном периоде, то такому пациенту следует предложить открытую операцию. Риск разрыва аневризмы диаметром 5,5–7,5 см, когда эффективная реконструкция может быть выполнена только с помощью индивидуально изготовленного эндографта, фенестрированного эндопротеза, составляет около 18 на 100 человек в год [86]. Все риски и преимущества должны быть обсуждены с больным. Выбор варианта вмешательства должен оставаться за пациентом. У больных с аневризмами еще большего диаметра, когда риск разрыва аневризмы еще выше, следует рассмотреть вариант срочного оперативного вмешательства. На сегодняшний день нет информации о риске разрыва симптомной аневризмы в процессе ожидания стент-графта, поэтому при отсутствии «под рукой» готового эндопротеза следует предложить открытое оперативное вмешательство.

Все большее внимание в литературе уделяется роли самого больного в принятии решения о методе лечения. Три британских исследования оценили предпочтения пациентов с малыми аневризмами в отношении будущих вмешательств [120, 121, 190]. В самом маленьком, основанном на телефонном опросе 100 больных, 84% предпочли процедуру EVAR. В более крупном исследовании, основанном на пациентах, участвующих в скрининговых программах, 46% высказались за эндопротезирование, 18% — за открытое вмешательство, а оставшаяся часть больных затруднилась ответить на вопрос [121]. Важной причиной, повлиявшей на решение подвергнуться открытой операции, стала невозможность регулярного наблюдения в отдаленном периоде [121], хотя в другом исследовании эта связь подтверждена не была [190]. В последней работе, где практически всем больным была предоставлена возможность наблюдения в отдаленном периоде, 90% опрошенных высказались за эндопротезирование и лечение в центрах с большим опытом проведения таких операций. С другой стороны, отдаленные результаты EVAR I, свидетельствующие о высокой частоте разрывов аневризм и эндографтов, могут побудить больного принять решение об открытом вмешательстве [119].

РЕКОМЕНДАЦИИ

- *Открытая операция при инфраренальных аневризмах аорты и/или аневризмах общей подвздошной артерии показана пациентам с хорошим или приемлемым хирургическим прогнозом (уровень доказательств В).*
- *Эндоваскулярная операция при инфраренальной аневризме аорты и/или общей подвздошной артерии является целесообразной у пациентов с высоким риском сердечно-легочных осложнений или сопутствующих заболеваний при открытых операциях (уровень доказательств С).*

- *Эндоваскулярное вмешательство при инфраренальной аневризме аорты и/или аневризме общей подвздошной артерии может быть рассмотрено у пациентов с низким или средним хирургическим риском (уровень доказательств С).*
- *При выборе варианта лечения АБА следует учитывать предпочтения больного (уровень доказательств С).*
- *Пациентам с большими аневризмами, требующими индивидуально изготовленного эндопротеза, рекомендуется предлагать открытую операцию (уровень доказательств С).*

11.1. Лапароскопические реконструкции аневризм брюшной аорты

Лапароскопическая хирургия предоставляет больным третью возможность лечения АБА, сочетающую преимущества длительного функционирования «пришитого» протеза и быструю реабилитацию, сокращение срока пребывания в стационаре, сходного с эндопротезированием. Лапароскопическую операцию можно предложить пациентам с аневризмой, морфологически непригодной для стандартной процедуры эндопротезирования, в центрах с отсутствием возможности имплантации фенестрированного эндографта или в случае, если отсутствуют условия для регулярного наблюдения в послеоперационном периоде [191]. Такой вариант можно предложить молодым больным с неосложненной аневризмой, которые не хотят быть подвергнутыми эндопротезированию, но, в то же время, не желают лишаться преимуществ малоинвазивной хирургии. Существуют различные методики проведения вмешательства: тотальная лапароскопическая реконструкция, реконструкция с лапароскопической ассистенцией и роботассистированная лапароскопическая операция. В настоящих рекомендациях они рассматриваются вместе.

На сегодняшний день сфера выполнения лапароскопических операций при АБА ограничена лишь несколькими центрами с опытом подобных операций. Частично это связано с требованиями к лапароскопической практике, частично — с длительным обучением [192–194]. Роботассистированные вмешательства требуют менее длительного обучения. 30-дневная госпитальная летальность после лапароскопической операции составляет 2–6% и находится между EVAR с низкой летальностью (1–5%) и открытой операцией с летальностью 6,7–7,9% [193, 195, 196]. Лапароскопические операции у больных с ожирением позволяют избежать некоторых трудностей открытого доступа к аневризме [197].

Следует отметить, что кардиальный риск лапароскопических операций сравним с открытыми [180].

РЕКОМЕНДАЦИИ

- *Лапароскопические операции при АБА следует проводить только в центрах, обладающих необходимым опытом. Операции первоначально следует выполнять только под наблюдением опытного наставника. Должны иметься все возможности экстренного перехода к открытой операции. Роль лапароскопических операций остается ограниченной, но у некоторых больных они могут быть третьим вариантом оперативного лечения (уровень доказательств С).*

11.2. Объем оперативной активности учреждения

Реконструкции по поводу АБА следует проводить только в центрах с большим опытом выполнения таких операций. Существуют убедительные доказательства

того, что есть четкая зависимость между числом выполняемых в год операций (открытых и эндопротезированных) и результатами лечения: для получения хороших результатов нужно выполнять минимум 50 операций в год [145, 147, 198, 199]. Схожая зависимость наблюдается между числом экстренных операций и результатами лечения [200–202]. Лучшие результаты достигнуты в учреждениях, где в большом объеме выполняются плановые и экстренные вмешательства опытными хирургами. В нашей стране лишь в ведущих учреждениях число операций достигает всего 50–60 операций в год, поэтому мы считаем, что нужно ориентироваться на цифры летальности при том или ином виде операции.

РЕКОМЕНДАЦИИ

- *Реконструкции по поводу АБА следует проводить только в центрах, где госпитальная летальность после открытых операций не превышает 5%, а после эндопротезирования – 3% с частотой конверсий не более 2% (уровень доказательств В).*

11.3. Опыт хирурга и его специализация

Существуют убедительные доказательства, что плановые операции по поводу АБА должны выполняться только сосудистыми хирургами с большим ежегодным опытом реконструкций АБА [203]. Это касается как открытых вмешательств, так и EVAR. Это означает, что общие хирурги, интересующиеся сосудистыми операциями, должны пройти соответствующую длительную подготовку в сосудистой хирургии. Следует иметь в виду, что многие сосудистые хирурги без опыта подобных вмешательств или без соответствующего обеспечения, позволяющего безопасно оперировать таких больных, должны направить больного в специализированный центр.

11.4. Профилактика тромбоза глубоких вен до и после операции

Предполагается, что риск тромбоза глубоких вен (ТГВ) при операции на сосудах с системной гепаринизацией достаточно низок. Тем не менее, в исследовании у 50 больных после открытой реконструкции без соответствующей профилактики, при венографии в послеоперационном периоде у 21% установлен ТГВ, причем в 80% случаев с поражением икроножных вен без какой-либо клинической симптоматики [634]. По данным Кохрановского анализа всех нерандомизированных проспективных исследований по оперативным вмешательствам на аорте частота ТГВ любой локализации варьировала от 0% до 20,5% (в среднем 9,2%) при отсутствии профилактики ТГВ [635]. При исключении случаев ТГВ с поражением икроножных вен этот показатель стал равен 2,6%. Хотя при EVAR риск подобного осложнения меньше, частота ТГВ с поражением бедренной или подколенной артерии после эндопротезирования может достигать 6% [633]. В исследовании deMaistre и соавт. [636] частота ТГВ нижних конечностей составила 10,2% после открытой операции и 5,3% после EVAR ($p=0,28$), несмотря на профилактическое использование высоких компрессионных бандажей или чулок, раннюю мобилизацию пациента и ежедневное подкожное введение низкомолекулярного гепарина, в большинстве случаев с первого же дня после операции. У 1,4% пациентов после открытой операции была зафиксирована симптоматическая эмболия легочной артерии, однако в большинстве случаев клиническая симптоматика при ТГВ отсутствовала. Среди пациентов с ТГВ была отмечена тенденция к более позднему

назначению профилактики низкомолекулярным гепарином (1,7 сут против 0,9 сут, $p=0,09$).

Действительно, операции на аорте могут быть связаны с более высоким риском ТГВ, чем инфраингвинальное шунтирование. По данным Hoolyoak и соавт. [637] частота ТГВ без профилактического введения гепарина составляет 41% после операций на аорте по сравнению с 18% после операций на периферических артериях. Farkas и соавт. [638] отмечают, что среди пациентов, получавших гепарин подкожно в низких дозах или низкомолекулярный гепарин, частота ТГВ после операций на аорте составляет 8% по сравнению с 3% для дистального шунтирования. Аналогичные результаты сообщались Fletcher и соавт. [639], которые наблюдали ТГВ на фоне профилактического введения гепарина в низких дозах у 12% пациентов после операций на аорте и у 9% пациентов после шунтирования сосудов нижних конечностей. В целом, большинство пациентов, направленных на эндопротезирование аорты или открытую операцию, принадлежат к группе среднего или высокого риска ТГВ, учитывая пожилой возраст, продолжительность операции (свыше 45 минут) и растущую распространенность ожирения. В связи с этим всем подобным пациентам показана профилактика ТГВ в виде периодической пневматической компрессии и ранней мобилизации. Пациентам группы высокого риска (ТГВ или ТЭЛА в анамнезе, ожирение (ИМТ >25), ограничение подвижности, наличие злокачественных новообразований, гиперкоагуляция) показано профилактическое введение низкомолекулярного гепарина (эноксипарин 40 мг 1 р/сут подкожно) или нефракционированного гепарина (5000 МЕ 2–3 р/сут подкожно) в течение суток по решению лечащего врача. У пациентов группы высокого риска с почечной недостаточностью в анамнезе, а также при постановке эпидурального катетера предпочтительно использование нефракционированного гепарина (5000 МЕ 2 р/сут подкожно).

РЕКОМЕНДАЦИИ

- *Всем пациентам, направленным на открытое протезирование аорты или EVAR, показана профилактика ТГВ в виде периодической пневматической компрессии и ранней мобилизации. (уровень доказательств А).*
- *Пациентам группы высокого риска ТГВ, направленным на реконструкцию аневризмы, показано профилактическое введение гепарина в низких дозах (уровень доказательств А).*

12. ОТКРЫТЫЕ ПЛАНОВЫЕ ОПЕРАЦИИ У БОЛЬНЫХ С ИНФРАРЕНАЛЬНЫМИ АБА

12.1. Ведение пациентов в периоперационном периоде

12.1.1. Антибиотики

Обычно перед любой артериальной реконструкцией рекомендуется профилактически вводить антибактериальные препараты, что позволяет предотвратить около ¼ случаев развития раневой инфекции или инфекции протеза. Препарат вводится однократно за 30 мин. до кожного разреза, дозировка равна суточной с коррекцией дозы у больных с ХПН. В настоящее время убедительных доказательств в пользу использования цефалоспоринов первого или второго поколения, пенициллина+ингибиторов β-лактамазы или аминогликозидов не существует [230, 231].

РЕКОМЕНДАЦИИ

- *Рекомендуется однократное введение антибиотика (антибактериального препарата) с профилакти-*

ческой целью за 30 минут до выполнения разреза на коже с коррекций дзировки у больных с ХПН (уровень доказательств В).

12.1.2. Поддержание температуры тела

Гипотермия (<36°C) является фактором риска развития периоперационных осложнений. Elmore et al отмечают, что состояние гипотермии приводило к снижению сердечного выброса, снижению количества тромбоцитов и чувствительности рецепторов на их поверхности, увеличению протромбинового времени и балла по шкале APACHE II, а также увеличению частоты развития синусовой тахикардии и желудочковых аритмий [232]. Температурный режим, при котором не наблюдаются эти изменения, находится в пределах не ниже 34°C. Таким образом, поддержание температуры тела как с помощью согревающих матрасов, так и введения подогретых растворов, оказывают положительный эффект [233, 234].

РЕКОМЕНДАЦИИ

- Во время оперативного лечения АБА следует поддерживать температуру тела больного на физиологическом уровне (>36°C) с целью уменьшения вероятности развития периоперационных осложнений (уровень доказательств В).

12.1.3. Интра- и послеоперационное введение растворов, крови и кровезамещающих растворов

Интраоперационные потери жидкости в хирургии аорты связаны, с одной стороны, с кровопотерей, а с другой – с потерями во внеклеточные пространства, что приводит к развитию отека тканей. Обычно в интраоперационном и ближайшем послеоперационном периоде эти потери составляют около 1л. Очень важно соблюсти адекватную нагрузку объемом перед снятием зажима с аорты для предотвращения гипотонии при депонировании крови в расширенных периферических сосудах и висцеральных органах. Несмотря на существование целых 38 рандомизированных исследований, касающихся вопроса переливаемых растворов при хирургии аорты, до сих пор не найден «идеальный раствор» или комбинация таковых. Обычно применяются коллоиды и кристаллоиды в различных комбинациях с преобладанием коллоидных растворов [235].

Широко используется интраоперационное применение аппаратов возврата крови. Несмотря на сохранение эритроцитов, при центрифугировании неизбежно теряются тромбоциты и факторы свертывания крови. Обзор литературы показал, что применение систем возврата крови не снижает необходимость в переливании донорской свежемороженой плазмы и не снижает стоимость операции. Тем не менее, если существует вероятность большой кровопотери или риска трансфузионных осложнений, рекомендуется применять аппарат возврата крови. Переливание эритроцитарной массы проводится в случае продолжающейся кровопотери с целью сохранения гематокритного числа не менее 30–35% [237]. Критерием адекватности компенсации снижения гемоглобина (не менее 90 г/л) в крови являются нормальные значения артериального транспорта кислорода [4].

Волемическая нагрузка после операции тоже имеет огромное значение, особенно у больных со скломпромированным миокардом. Поэтому ее следует контролировать в течение как минимум 3 дней после операции.

РЕКОМЕНДАЦИИ

- В настоящее время не получено убедительных доказательств в пользу той или иной тактики интраоперационного введения жидкости при хирургическом лечении АБА. Обычно рекомендуется применять комбинацию коллоидных и кристаллоидных растворов (уровень доказательств В).
- В случае ожидаемых большой кровопотери или возможных осложнений гемотрансфузии рекомендуется использовать аппараты возврата крови. Переливание крови проводится в случае продолжающейся кровопотери и при снижении гематокрита ниже 30% (уровень доказательств В).
- Контроль волемии после операции следует проводить под контролем клинических признаков и регулярного измерения ЦВД, АД и ЧСС (уровень доказательств В).

12.1.4. Обезболивание

Практически во всех случаях открытая реконструкция аневризмы производится под общим наркозом. Сочетание общей анестезии с эпидуральной позволяет уменьшить дозу препаратов и, возможно, сократить время экстубации.

В послеоперационном периоде адекватное обезболивание больных имеет огромную роль. Это позволяет уменьшить частоту осложнений сердечно-сосудистого характера. В связи с этим эпидуральная анестезия сохраняет свое значение и здесь. В одном из обзоров Кохрановского Сообщества были представлены результаты мета-анализа 13 рандомизированных исследований на 1224 пациентах, перенесших операции на брюшном отделе аорты, из них у 597 пациентов проводилась эпидуральная анестезия и 627 пациентов получали системные опиоидные препараты. Для эпидуральной анестезии отмечено существенное уменьшение частоты общих сердечно-сосудистых осложнений, инфаркта миокарда, дыхательной недостаточности, осложнений со стороны желудочно-кишечного тракта и почечной недостаточности. Продолжительность интубации в этом случае была меньше на 20%. Кроме того, пациенты меньше жаловались на боли, особенно при движении. Различий по летальности отмечено не было [651].

РЕКОМЕНДАЦИИ

- Открытая реконструкция аневризмы в большинстве случаев выполняется под общим эндотрахеальным наркозом (уровень доказательств В).
- После реконструкции аневризмы рекомендуется установить эпидуральный катетер для обезболивания в послеоперационном периоде (уровень доказательств С).

12.1.5. Мониторинг центральной гемодинамики во время и после операции

В течение всей операции и в ближайшее время после нее необходим четкий мониторинг показателей центральной гемодинамики с помощью инвазивного измерения АД, сатурации крови, оценки газового и кислотно-щелочного состояния крови, уровня глюкозы, гемоглобина, креатинина и мочевины, ЭКГ в дополнении к традиционным методам.

Катетеризация легочной артерии применяется с 1980-х годов для оценки сердечного выброса и сердечного индекса, выходного сопротивления, центрального венозного давления и давления в легочной артерии, а также для оценки сократимости. Этот метод достаточно безопасен при правильном использовании катетера. Од-

нако многочисленные рандомизированные исследования не показали значимых преимуществ повсеместного применения легочных катетеров у любых пациентов.

Риски, необходимость специализированного обслуживания и стоимость трансэзофагеальной эхокардиографии как рутинного метода при реконструкции АБА превосходят ее преимущества. Однако, такая ЭХО-КГ может применяться у нестабильных пациентов для оценки объемных нагрузок, ударного объема и сердечного выброса, а также для выявления тампонады сердца или нарушения функции клапанов.

Ранний послеоперационный инфаркт миокарда (40%) чаще всего наступает внезапно, без предварительных симптомов ишемии, и, вероятно, связан с разрывом поврежденной бляшки. Поздний послеоперационный ИМ (60%) развивается через 24–72 ч после операции; обычно ему предшествует период ишемии миокарда с соответствующими электрическими и химическими проявлениями. Такой инфаркт, вероятно, связан с длительной нагрузкой на сердечно-сосудистую систему при операции. Следовательно, ранее выявление ишемии миокарда позволяет снизить риск ИМ за счет контроля частоты сердечных сокращений, насыщения крови кислородом, объемных нагрузок и, при необходимости, обезболивания.

В настоящее время всем пациентам с изменениями на ЭКГ, болями за грудиной или другими признаками нарушения функции сердечно-сосудистой системы после операции определяют уровень тропонина, который является прогностическим фактором нежелательных краткосрочных и отдаленных исходов. В исследовании на 185 последовательных пациентах, перенесших оперативные вмешательства на сосудах, расширенная ЭКГ в 12 отведениях с компьютерной оценкой сегмента ST и рутинное определение концентрации тропонина в период до 72 ч после операции позволили установить транзиторную ишемию миокарда у 21% пациентов и ИМ у 6,5% пациентов. Размещение отведений в V3 и V4 давало больше информации, и сочетание двух прекардиальных отведений увеличивало чувствительность оценки свыше 95% по сравнению с анализом концентрации тропонина [646]. В похожем исследовании на пациентах, перенесших операции на аорте, отклонение уровня тропонина было зафиксировано в 14% случаев, а ИМ – в 5% случаев [647]. Пациентам с повышенным риском сердечных осложнений после операции показан контроль ЭКГ и оценка концентрации тропонина в послеоперационном периоде.

РЕКОМЕНДАЦИИ

- Рутинное использование катетеров для легочной артерии при операциях на аорте рекомендуется только в случае повышенного риска серьезных нарушений гемодинамики (уровень доказательств В).
- При открытой реконструкции аневризмы всем пациентам рекомендуется ставить центральный венозный катетер (уровень доказательств В).
- В течение всей операции и в ближайшее время после нее необходим мониторинг показателей центральной гемодинамики с помощью инвазивного измерения АД (уровень доказательств В).
- Мониторинг сегмента ST во время и после операции показан всем пациентам при открытой реконструкции (уровень доказательств В).
- Трансэзофагеальная эхокардиография может быть эффективна для выявления причины нарушений гемодинамики во время операции (уровень доказательств В).

- Оценка концентрации тропонина в послеоперационном периоде рекомендуется у всех пациентов с изменениями на ЭКГ или болями в грудной клетке (уровень доказательств В).

12.1.6. Роль отделения интенсивной терапии

В большинстве случаев после операции пациента переводят в отделение интенсивной терапии. В отделении интенсивной терапии благодаря большему числу средних медицинских работников на одного пациента и более активному наблюдению возможно проведение искусственной вентиляции, контроль артериального и венозного давления и введение кардио- и вазоактивных препаратов, хотя в последнее время эти отличия от других отделений понемногу стираются. Пребывание пациента в отделении интенсивной терапии связано с существенными затратами, и в определенных случаях необходимость в нем отсутствует. В одном из последних исследований показано, что некоторые пациенты не требуют перевода в отделение интенсивной терапии, хотя их в обязательном порядке оставляли в отделении постнаркозного наблюдения в течение ночи после операции [648]. В другом исследовании в отделение интенсивной терапии переводили лишь некоторых пациентов после 4-х часового пребывания в отделении постнаркозного наблюдения при условии небольшой продолжительности операции. Средняя длительность пребывания в отделении интенсивной терапии для 30 пациентов составила $0,87 \pm 0,10$ сут, при этом не сообщалось число пациентов, которые сразу были отправлены в общее отделение [649]. Во втором отчете по данным для большой выборки пациентов селективный перевод в отделение интенсивной терапии после операции выполнялся в 56% случаев. При уменьшении времени пребывания в этом отделении показатели летальности и осложнений существенно не изменялись [650].

РЕКОМЕНДАЦИИ

- Перевод в отделение интенсивной терапии после операции показан всем пациентам после открытых операций на аорте (уровень доказательств В).

12.2. Программа «fast-track surgery»

Первоначально эта программа была использована в колоректальной хирургии, а сегодня она находит все больше сторонников среди сосудистых хирургов. Система «fast-track surgery» нацелена на снижение частоты периоперационных осложнений и ускоренную реабилитацию пациента. В плановой хирургии АБА частота серьезных осложнений, таких как инфаркт миокарда, пневмония или острая почечная недостаточность достигает 60% [161,238]. Режим «fast-track» подразумевает:

- Проведение инструктажа пациента перед операцией.
- Сокращение времени голода больного в пределах 2 часов до операции.
- Отказ от использования слабительных или клизм перед операцией.
- Повышение температуры в операционной до 22°C.
- Обезболивание с помощью эпидурального катетера.
- Энтеральное кормление и активизация пациента вечером в день операции.
- Ограничение переливаемой жидкости до 1л в сутки.

Brustia et al. применили эту схему у 323 пациентов с заболеванием аорты (специального отбора больных не было) и обнаружили, что им удалось значительно улучшить результаты операции (отсутствие необходимости нахождения в отделении реанимации, активизация

ция больного в первый же вечер после вмешательства) и сократить послеоперационный койко-день до 3 [243]. Muehling et al. [244] после проведения рандомизированного исследования у 82 больных сообщили, что группа традиционного ведения значительно чаще нуждалась в длительной послеоперационной вентиляционной поддержке (33,3% против 5,4%). В дополнение к этому резко сократилось среднее время нахождения в отделении реанимации, также как и число осложнений (16,2% против 35,7%) [242, 245].

Оба автора пришли к заключению об улучшении результатов после хирургического лечения патологии брюшной аорты [243, 245].

РЕКОМЕНДАЦИИ

- *Применение режима «fast-track surgery» может улучшить ближайшие результаты оперативного лечения АБА (уровень доказательств В).*

12.3. Оперативный доступ

Доступ к АБА обычно осуществляется через лапаротомию или забрюшинный разрез; возможно выполнение как продольной, так и поперечной лапаротомии. Лапаротомия отличается быстротой, обширностью, гибкостью и дает хирургу возможность оценить изменения в брюшной полости. В небольшом исследовании было показано, что поперечная лапаротомия сопровождается меньшей частотой развития послеоперационных грыж, чем продольная [246]. При необходимости выделения околопочечного сегмента аорты допустимо рассечение левой почечной вены, что желательно сделать до рассечения голадной, надпочечниковой и поясничной ветвей, которые обеспечивают коллатеральный кровоток для левой почки. По мнению некоторых авторов, пересечение левой почечной вены не сопровождается отрицательными последствиями ввиду сохранности коллатеральных ветвей, хотя существует и обратная информация об ухудшении функции почек в этом случае. Поэтому целесообразно восстановление целостности вены после пуска кровотока.

Сторонники забрюшинного доступа указывают на его физиологичность, включая меньшие потери жидкости, меньшую нагрузку на легкие, низкую частоту послеоперационных осложнений на легкие и меньшую тяжесть кишечной непроходимости. Сравнение полной продольной лапаротомии и забрюшинного доступа проводилось в трех небольших рандомизированных исследованиях 15–20-летней давности [247–249]. Первые два исследования, проведенные в США, обнаружили, что ретроперитонеальный доступ улучшает послеоперационные результаты и сокращает время пребывания больных в стационаре. Австралийское исследование не продемонстрировало разницы в результатах. Мета-анализы не проводились.

Таким образом, выбор операционного доступа должен производиться индивидуально у каждого пациента с учетом анатомических и клинических особенностей. Забрюшинный доступ может быть удобен при спаечной болезни, связанной с многочисленными полостными операциями, лучевой терапии в анамнезе, наличии грыж брюшной стенки, стом или при выраженном ожирении. По мнению большинства сосудистых хирургов, такой подход также удобен для реконструкции воспаленных аневризм или АБА при подковообразной почке.

При распространении аневризмы на интерренальный или супраренальный отдел брюшной аорты считается, что выполнение операции удобно производить через торакофренолюмботомию. РП доступ позволяет избежать такого выбора. В связи с простотой и гибко-

стью подхода к супраренальному или суправисцеральному сегменту аорты и их пережатия при таком доступе некоторые исследователи рекомендуют использовать расширенный заднебоковой доступ для экстренной реконструкции разорвавшихся аневризм. В ряде исследований были получены хорошие результаты у таких пациентов. Этот доступ позволяет избежать возможных последствий, связанных с обнажением области забрюшинной гематомы и потерей эффекта тампонады, что ранее считалось одним из недостатков РП доступа.

С внедрением эндопротезирования исчезла необходимость в проведении большого исследования, оценивающего результаты минилапаротомии. Широкое применение EVAR также означает уменьшение опыта открытых операций.

РЕКОМЕНДАЦИИ

- *В отсутствие убедительных доказательств в пользу того или иного доступа последний должен осуществляться с учетом индивидуальных особенностей пациента и опыта хирурга.*
- *Торакофренолюмботомия предпочтительна при распространении аневризмы на околопочечный и(или) супраренальный отделы брюшной аорты, при воспаечной аневризме, подковообразной почке или спаечной болезни. (уровень доказательств С).*

12.4. Пережатие аорты

При неосложненной инфраренальной АБА аорту пережимают проксимально ниже уровня почечных артерий, но максимально близко к ним для наиболее высокого наложения анастомоза с протезом. Это необходимо для предотвращения отсроченной аневризматической дегенерации аорты выше протеза, что наблюдается при слишком низком анастомозе.

Перед операцией необходимо тщательно оценить наличие кальцификатов в стенке аорты, наличие тромботической чаши, длину и диаметр шейки аневризмы, чаще всего с помощью КТ с контрастированием. При выраженной кальцификации или атероматозе пережимать аорту рекомендуется как можно выше для уменьшения риска эмболизации почечных артерий или повреждения стенки аорты. Выбор места пережатия (супраренально ниже висцеральных артерий, между верхней брыжеечной артерией и чревным стволом или над чревным стволом) зависит от анатомических особенностей и качества стенки аорты в данном сегменте. Обычно расстояния между почечными артериями и верхней брыжеечной артерией или между двумя висцеральными ветвями мало для безопасного пережатия и аортотомии. При обнаружении атероматоза или выраженной кальцификации по данным КТ возможно пережатие аорты выше места отхождения чревного ствола для уменьшения риска эмболизации почечных артерий или блокады кровотока. Такой вариант пережатия аорты связан с повышенным риском нарушения функции почек и других нежелательных явлений в послеоперационном периоде, однако 30-дневная летальность значительно не отличается от инфраренального пережатия [640, 641].

Для уменьшения риска эмболизации рекомендуется пережимать наименее поврежденный сегмент аорты, проксимальный или дистальный. Дистальное пережатие практически всегда выполняется на уровне подвздошных артерий, так как чаще всего аневризма захватывает и область бифуркации аорты. Возможно применение баллонных катетеров при выраженной кальцификации подвздошных артерий. С этой целью можно также ис-

пользовать зажимы с мягкими браншами. Так как бляшка в подвздошных артериях чаще всего располагается по задней стенке, то пережатие этих артерий в поперечной плоскости может быть более безопасно, чем стандартное переднезаднее пережатие. При пережатии правой подвздошной артерии не стоит забывать о пересекающей ее сзади левой подвздошной вене.

Практически все хирурги проводят системную гепаринизацию (75–100 Ед/кг). В случае разрыва аневризмы или в других нестандартных ситуациях можно отказаться от гепаринизации, заменив ее тщательным промыванием протеза перед восстановлением кровотока или введением небольших количеств физиологического раствора с гепарином непосредственно в дистальное русло после пережатия аорты. У пациентов с гепарин-индуцированной тромбоцитопенией в анамнезе можно использовать ингибиторы тромбина (напр., бивалирудин, аргатробан).

РЕКОМЕНДАЦИИ

- Для выбора места проксимального пережатия аорты следует учитывать распространенность аневризмы и качество стенки аорты (уровень доказательств С).
- У пациентов с гепарин-индуцированной тромбоцитопенией в анамнезе при пережатии аорты рекомендуется использовать ингибиторы тромбина (уровень доказательств С)).

12.5. Конфигурация протеза

В настоящее время доступны несколько синтетических протезов для хирургии аорты: дакроновый вязаный или тканый протезы, при необходимости импрегнированные коллагеном, альбумином или желатином, а также протезы из политетрафторэтилена (ПТФЭ). При использовании любого из этих протезов наблюдаются отличные отдаленные результаты, поэтому выбор протеза остается за хирургом и отражает стоимость протеза и предпочтения хирурга [7, 251–253]. Данные литературы, касающиеся вопроса оптимального имплантата при плановом оперативном лечении аневризм аорты, носят противоречивый характер. Prager et al. сообщают о сравнимой отдаленной проходимости ПТФЭ и дакроновых протезов, но у ПТФЭ протезов наблюдается большая частота ранних тромбозов и инфекции [254].

В связи с удобством при формировании анастомозов, вязаные дакроновые протезы используются чаще всего. Необходимость замачивания протеза отпадает при использовании импрегнированных дакроновых протезов, что делает эти имплантаты материалом выбора в случае разрыва аневризм аорты.

Конфигурация протеза определяется размерами и протяженностью аневризмы. Предпочтительнее использовать линейный протез, так как сокращается время операции. Еще одно преимущество линейных протезов состоит в ограничении зоны выделения аорты и, соответственно, в уменьшении риска повреждения прилегающих структур: мочеточников, подвздошных вен или парасимпатических нервов. В случае наличия дополнительной аневризмы или стенозов подвздошных артерий, возникает необходимость в применении бифуркационного протеза, если нужно, то с выходом на бедра. В таких ситуациях частота ранних инфекций, тромбозов бранши протеза и формирования аневризм анастомозов возрастает [255].

РЕКОМЕНДАЦИИ

- Доступные в настоящее время синтетические протезы для резекции аневризмы брюшной аорты обла- дают сравнимыми проходимостью и отдаленными

- результатами, выбор материала протеза зависит от предпочтений хирурга (уровень доказательств В).
- Если подвздошные артерии интактны, то рекомендуется применять линейные протезы, которые позволяют сократить время операции и риск повреждения прилегающих структур (уровень доказательств А).

12.6. Кровоснабжение тазовых органов

Состояние тазового кровообращения, по возможности, желательно уточнить до вмешательства, это позволяет предотвратить такие послеоперационные осложнения, как ягодичная перемежающаяся хромота и ишемия кишки.

У больных с АБА нижняя брыжеечная артерия проходима более чем в половине случаев [256]. Сообщается, что перевязка проходимой нижней брыжеечной артерии является одним из самых существенных факторов риска развития ишемии кишки [6, 257]. Решение о лигировании нижней брыжеечной артерии может быть принято в случае:

- наличия хорошего ретроградного кровотока
- сохранении пульсации кишечных аркад
- при проходимости как минимум одной из внутренних подвздошных артерий.

В случае нарушения кровоснабжения сигмовидной кишки, особенно если поражены внутренние подвздошные артерии, необходимо реимплантировать нижнюю брыжеечную артерию. В сомнительных случаях жизнеспособность кишки можно оценить с помощью доплерографии [258, 259]. Также следует рассматривать вопрос о реимплантации артерии при окклюзии верхней брыжеечной артерии или чревного ствола.

Для нормального кровоснабжения тазовых органов необходимо сохранить кровоток хотя бы по одной из внутренних подвздошных артерий во время реконструкции аорты. Невозможность выполнения этого условия может привести к множеству проблем, таких как эректильная дисфункция, симптомная ягодичная или высокая перемежающаяся хромота, в редких случаях — ишемии кишки, некрозу кожи ягодиц или спинальной ишемии. С увеличением частоты эндопротезирования внутренняя подвздошная артерия все чаще эмболизируется перед имплантацией эндопротеза. Данные литературы свидетельствуют, что частота ягодичной перемежающейся хромоты в таких случаях достигает 30% (178 из 634 больных в одном из исследований): 31% при односторонней эмболизации и 35% при двусторонней эмболизации [260].

РЕКОМЕНДАЦИИ

- В случае нарушенного кровоснабжения тазовых органов и ишемии сигмовидной кишки рекомендуется имплантация нижней брыжеечной артерии в протез. Сохранение кровотока по одной из внутренних подвздошных артерий является обязательным условием для предотвращения послеоперационных осложнений (уровень доказательств В).

12.7. Назогастральная декомпрессия

Открытая реконструкция аневризмы связана с выполнением лапаротомии или обнажением большого участка забрюшинного пространства. В обоих случаях происходит активная мобилизация или ретракция внутренних органов. В связи с этим многие хирурги выполняют назогастральный дренаж в течение первых дней послеоперационного периода. В одном рандомизированном исследовании на 80 пациентах, перенесших открытую реконструкцию аневризмы, назогастральный зонд удаляли сразу после экстубации или оставляли

до скопления газов в желудке. Существенных отличий по исходам между этими группами не наблюдалось, и только 3 из 40 пациентов в первой группе впоследствии потребовалась установка назогастрального зонда [642]. В другом исследовании отмечали повышение частоты респираторных осложнений среди пациентов, у которых был установлен назогастральный зонд [643].

Недостаточное питание на дооперационном этапе отрицательно сказывается на клиническом исходе после операции. Однако парентеральное питание до и после операции дает положительный эффект только в том случае, если его длительность составляет несколько недель.

РЕКОМЕНДАЦИИ

- *Назогастральная декомпрессия во время операции при открытой реконструкции показана всем пациентам, а после операции – лишь в некоторых случаях (уровень доказательств В).*
- *При невозможности энтерального питания в первую неделю после операции пациента переводят на парентеральное питание (уровень доказательств В).*

12.8. Лечение сопутствующих несосудистых заболеваний брюшной полости

В связи с частым использованием КТ и других техник визуализации на дооперационном этапе для оценки аневризмы аорты в последнее время у пациентов нередко обнаруживают сопутствующие заболевания несосудистого характера с локализацией в брюшной полости. И наоборот, достаточно часто бессимптомные аневризмы выявляют при рентгенологическом исследовании по поводу других заболеваний брюшной полости. При ревизии брюшной полости во время операции могут быть случайно обнаружены заболевания брюшной полости, о существовании которых у данного пациента ранее не подозревали. В любом из этих случаев встает вопрос о лечении других заболеваний с локализацией в брюшной полости. Во многих случаях при наличии сопутствующих заболеваний наиболее предпочтительным решением является эндопротезирование, для которого характерен относительно короткий период восстановления с возможностью последующего лечения сопутствующих заболеваний.

В целом, сначала рекомендуют устранить наиболее серьезное, симптоматическое или угрожающее жизни заболевание; одновременное лечение обоих заболеваний обычно не является предпочтительным, особенно при риске возникновения инфекции протеза (напр., при операциях на желудочно-кишечном тракте или мочеполовых путях), которая может стать причиной тяжелых осложнений.

При злокачественных новообразованиях ободочной кишки резекция опухоли или наложение отводящей колостомы показаны только в случае угрожающей обструкции, выраженного кровотечения или перфорации. В остальных случаях преимущественной является изолированная реконструкция аневризмы с последующей операцией на ободочной кишке через 4–6 недель. Резекция ободочной кишки перед реконструкцией АБА в плановой ситуации обычно нецелесообразна, так как любые септические осложнения после такой операции могут отсрочить проведение реконструкции аневризмы на несколько месяцев. Напротив, одновременное устранение «чистых» повреждений, например опухолей почки или яичника, может оказаться целесообразным, и описано несколько успешных случаев таких сочетанных операций. У 5–15% пациентов, направленных на реконструкцию АБА, обнаруживают камни в желчно пузыре, однако оперативное лечение холецистита после реконструкции аорты про-

изводится достаточно редко. Таким образом, данные об успехе одномоментной холецистэктомии весьма ограничены, и проведение таких операций не рекомендуется ввиду возможной контаминации протеза.

РЕКОМЕНДАЦИИ

- *Одновременное хирургическое лечение АБА и сопутствующих заболеваний с локализацией в брюшной полости возможно лишь у некоторых пациентов (уровень доказательств В).*

12.9. Атипичные аневризмы

12.9.1. Воспалительные аневризмы

Воспалительные АБА отличаются значительной толщиной стенки и плотным перианевризматическим фиброзом. В результате фибротического процесса прилежащие структуры, такие как двенадцатиперстная кишка, левая почечная вена и мочеточники, часто оказываются плотно спаянными с аневризматическим мешком, что затрудняет открытую реконструкцию таких аневризм и увеличивает риск периоперационных повреждений и осложнений. Воспалительные аневризмы обычно без труда распознаются при дооперационной визуализации по выраженному утолщению стенки аневризмы.

При открытой операции при воспалительной АБА следует учитывать несколько ключевых положений. Если фибротический процесс распространяется с аневризматического мешка на мочеточники, следует рассмотреть возможность дооперационного стентирования мочеточников для уменьшения тяжести гидронефроза, а также для лучшего распознавания мочеточников во время операции, что уменьшает риск их повреждения. В большинстве случаев реконструкция аневризмы сопровождается регрессией перианевризматического фиброза и устранением обструкции мочеточников. Многие авторы указывают на опасность уретролиза во время операции для устранения обструкции в связи с повышенным риском повреждения мочеточника. Большинство сосудистых хирургов придерживаются ретроперитонеального доступа при реконструкции воспалительных аневризм ввиду меньшего риска повреждения расположенных рядом органов и большей гибкости в наложении проксимального зажима.

12.9.2. Подковообразная почка.

Своевременное выявление подковообразной, эктопической или тазовой почки у пациентов с АБА имеет особую значимость ввиду особенностей строения почечных артерий, возможности аномального дренирования мочеточников и других факторов, которые могут осложнить проведение открытой операции. Диагностика таких аномалий часто не представляет трудности и выполняется перед операцией с помощью КТ. Так как примерно в 75% таких случаев присутствуют множественные почечные артерии, часто отходящие от пораженного аневризмой сегмента, перед операцией может потребоваться детальная ангиография для исключения аномального отхождения и локализации почечных артерий, а также для определения тактики операции.

При случайном обнаружении подковообразной почки при открытой реконструкции АБА через лапаротомию не рекомендуется рассекать перешеек почки, за исключением случаев его чрезмерного истончения или атрофии, так как это может сопровождаться повреждением собирательного аппарата почки и утечкой мочи. В этом случае рекомендуют мобилизовать и приподнять перешеек почки и провести протез под ним. Для выявления и сохра-

нения основной почечной артерии может потребоваться осторожное пересечение остальных ветвей.

Если анатомические особенности почечных артерий диагностированы еще до операции, то возможно выполнение забрюшинного доступа. Этот доступ позволяет легко переместить почечный комплекс вперед и избежать его повреждения при операции, а также сохранить аномальные почечные артерии, отходящие от АБА, путем реимплантации.

12.9.3. Аортокавальная фистула

Спонтанная аортокавальная фистула является редким осложнением АБА и наблюдается с частотой 2–4% при разрыве аневризмы. Летальность при таком осложнении достигает 30%. Вероятно, фистула образуется вследствие некроза стенки аорты, ведущего к воспалительному процессу в адвентициальной оболочке, который сопровождается разрывом аорто-кавального соединения. Аортокавальные фистулы наиболее часто обнаруживаются у мужчин в возрасте около 65 лет. При этом пациенты могут жаловаться на помрачение сознания, заторможенность, боли в животе или в нижних отделах спины, либо на одышку. При осмотре обычно присутствует пальпируемое образование в брюшной полости, над которым при аускультации слышен громкий шум. Также возможны сердечная недостаточность с повышением центрального венозного давления, отек легких, отек нижних конечностей, пульсирующие варикозные вены, гематурия, кровотечение из прямой кишки или приапизм.

Фистула может быть выявлена при ультразвуковом исследовании или компьютерной томографии. Учитывая активный воспалительный процесс в области образования фистулы, наиболее безопасный контроль проксимального и дистального сегментов может быть осуществлен посредством прижигания аневризматического мешка выше и ниже фистулы. При наличии аортокавальной фистулы возрастает риск обширного кровотечения или воздушной эмболии. Ушивание фистулы чаще всего производится с помощью неабсорбируемого материала.

12.9.4. Первичная аортокишечная фистула

Первичная аортокишечная фистула – достаточно редкое явление, для которого характерна классическая триада симптомов в виде желудочно-кишечного кровотечения, болей и пульсирующего образования; последнее, однако, обнаруживается лишь у небольшого числа пациентов. В большинстве случаев первичные аортокишечные фистулы наблюдаются на фоне аневризмы аорты и практически всегда проявляются рецидивирующим желудочно-кишечным кровотечением. Временной промежуток от первой манифестации фистулы в виде желудочно-кишечного кровотечения до массивной кровопотери варьирует от нескольких часов до нескольких месяцев. Одним из достоверных признаков фистулы является присутствие пузырьков воздуха в стенке аорты и затекание контраста в полость желудочно-кишечного тракта на КТ. Кроме того, сочетание желудочно-кишечного кровотечения и отсутствия изменений при эндоскопии на фоне установленной АБА также указывает на первичную аортокишечную фистулу и является показанием для срочной КТ. Риск повторного кровотечения при подготовке к реконструкции аневризмы можно снизить с помощью контролируемой гипотонии с поддержанием систолического давления на уровне 60–100 мм рт.ст. Примерно в половине случаев фистула открывается в третий или четвертый сегмент двенадцатиперстной кишки, но так-

же может открываться в желудок, пищевод или тощую кишку. При хирургическом лечении смертность достигает 30–40%. В этом случае рекомендуется экстрарадикальное шунтирование дефекта стенки кишки, а у нестабильных пациентов – реконструкция *in situ* с помощью протеза из ПТФЭ. Часть сальника оборачивают вокруг сосудистого анастомоза и места закрытия фистулы. Закрытие дефекта стенки желудочно-кишечного тракта без сопутствующей реконструкции аневризмы не рекомендуется. Операционный материал отправляют на посев, и в послеоперационном периоде назначают соответствующие антибиотики. У нестабильных пациентов можно выполнить эндопротезирование аорты с последующим плановым ушиванием фистулы. Недостатком такого подхода является повышенный риск септических осложнений в связи с постоянным источником инфекции в брюшной полости.

12.9.5. Первичные микотические аневризмы брюшного отдела аорты

Микотические аневризмы брюшного отдела аорты могут быть следствием первичного аортита, септической эмболии или инфекционного процесса в прилежащих органах, например, панкреатита или абсцесса поясничной мышцы. Диагноз микотической аневризмы аорты может быть поставлен на основании результатов дооперационной визуализации. Отличительным признаком таких аневризм является повышенная склонность к разрыву. Наиболее часто развитие микотической аневризмы связано с сальмонеллезной и стафилококковой инфекцией. Тактика лечения при таких аневризмах существенно не отличается от рекомендованной для аортокишечных фистул. Результаты консервативного лечения с использованием антибиотиков носят неудовлетворительный характер. Сейчас для лечения микотических аневризм аорты стали использовать эндопротезирование, однако полученные результаты противоречивы. В своем обзоре 48 случаев из 22 сообщений Кап и соавт.[644] показали, что наличие разрыва или лихорадки при госпитализации, а также стойкого повышения температуры тела после эндопротезирования являются прогностически неблагоприятными факторами. В этих случаях авторы рекомендовали придерживаться стандартного хирургического лечения или использовать EVAR в качестве переходного этапа к открытой операции. При отсутствии указанных факторов и дооперационной антибиотикотерапии с отрицательными результатами посевов исход лечения был лучше. Тем не менее, требуется дополнительная оценка значения эндопротезирования в данной группе пациентов.

12.9.6. АБА при синдроме Элерса-Данло IV типа

При этом заболевании стенки кровеносных сосудов имеют «рыхлую» консистенцию и плохо поддаются ушиванию. У таких пациентов при операциях на сосудах рекомендуют использовать тефлоновые тампоны и фибриновый клей. Также сообщалось об успешной эндovasкулярной реконструкции, и при отсутствии анатомических ограничений этот метод является предпочтительным в данной группе [645].

12.10. Периоперационные летальность и осложнения

30-дневная летальность после резекции аневризм аорты значительно различается от исследования к исследованию (1–8%), отдельные центры сообщают о 1% летальности. В сосудистых регистрах и популяционных

исследованиях частота периоперационной летальности достигает 8% [240–242, 255, 261–271].

12.11. Интенсивная терапия после операции

Пациенты после резекции аневризмы должны наблюдаться в отделениях интенсивной терапии с опытом ведения подобных больных. Оптимизация сердечного выброса, контролируемого за счет неинвазивного или инвазивного мониторинга, позволяет уменьшить число случаев развития послеоперационной сердечной недостаточности, гипоперфузии тканей и висцеральных органов, и летальность среди хирургических пациентов, включая больных с АБА. Эти меры позволяют также сократить время нахождения в ОИТ и, в целом, в стационаре. Недавнее исследование показало, что преимущество такого подхода сохраняется до 15 лет [272]. Более того, раннее выявление и активное ведение послеоперационных осложнений значительно сокращает ближайшую летальность [273].

12.12. Ближайшие результаты операций

Brady et al. на основании данных UK Small Aneurysm Trial показали, что нарушенная функция легких (объем форсированного выдоха) и почек (уровень креатинина) была тесно связана с летальностью после операции. Пороговыми значениями увеличения периоперационной летальности были: объем форсированного выдоха 2,2 л, креатинин – 104 мкмоль/л. Возраст в этом исследовании не являлся фактором риска [238].

Hertzger с коллегами опубликовали данные открытых операций при АБА, проведенных в клинике Кливленда между 1989 и 1998 гг. 30-дневная летальность составила 1,2%. У 150 (13%) из 1135 больных наблюдались периоперационные осложнения, которые отражены в таблице. Приведенные данные значительно лучше, чем результаты, опубликованные Johnston в 1989 г. (666 плановых операций). В этой работе число кардиальных (15,1%) и дыхательных (8,4%) осложнений было значительно больше. Повреждение почек наблюдалось у 5,4% больных. В дополнение к этому авторы сообщили об одном случае параплегии. Число ишемических колитов составило 0,6%, у 11% больных длительно наблюдался парез кишечника [255].

Schlosser et al. в своем исследовании среди пациентов, оперированных в плановом порядке по поводу АБА,

Кардиальные осложнения:	5,4%
Аритмии	3%
Инфаркт миокарда	1,4%
Сердечная недостаточность	1%
Легочные осложнения:	4,2%
Пневмония	3%
Респираторный дистресс-синдром взрослых	1%
ТЭЛА	0,2%
Почечная недостаточность	1,7%
Сепсис	0,7%
Инсульт	0,4%
Местные осложнения:	
Раневые	3,3%
Кишечная непроходимость и ишемия кишки	2%
Кровотечение в забрюшинное пространство	0,4%
Ампутация	0,1% [274]

заметили, что риск смерти был напрямую связан с возрастом: 28-дневная летальность варьировала от 3,3% до 27,1% у мужчин и 3,8–54,3% – у женщин, 5-летняя летальность составляла 12,9–78,1% у мужчин и 24,3–91,3% у женщин. Женский пол, пожилой возраст и предыдущие госпитализации в связи с сердечной недостаточностью независимо и значимо коррелировали с увеличением 28-дневной и годичной летальности. Возраст, сахарный диабет и предыдущие госпитализации в связи с сердечной недостаточностью также ассоциировались с высокой 5-летней летальностью. Авторы делают заключение, что не всем больным подходит в качестве пограничного критерия размер аневризмы в 55 мм [275].

Hertzger и соавт. также пишут о влиянии на летальность возраста более 75 лет, анамнеза сердечной недостаточности, хронической обструктивной болезни легких или почечной недостаточности. Худшие результаты наблюдались у мужчин, у больных с сердечной недостаточностью, хронической обструктивной болезнью легких и почечной недостаточностью в анамнезе. В отдаленном периоде только у 0,4% больных были осложнения, связанные с протезированием аорты (инфекция протеза, тромбоз бранши протеза, формирование ложных аневризм) [242].

В исследовании Conrad и соавт. среди 540 больных было 3% летальных исходов и 13% послеоперационных осложнений. Факторами риска являлись перенесенный инфаркт миокарда и почечная недостаточность. Было всего 2% осложнений, связанных с имплантацией протеза: 7 случаев развития ложных аневризм анастомозов, 4 – тромбозов бранши и 2- инфекции протеза за период в среднем 7,2 лет [265].

Ретроспективный анализ, проведенный Biancari и соавт. среди 208 больных, оперированных как в плановом, так и экстренном порядке, в сроки до 15 лет обнаружил, что ложные аневризмы являются самым частым протезо-связанным осложнением: 2,9% в области проксимального, 8,7% – дистального анастомозов (у 3,4% пациентов были двусторонние аневризмы), в 5,3% случаях наблюдались тромбозы бранши протеза [266].

Анализ данных Vascular Study Group из Новой Англии показал, что возраст в сочетании с хронической обструктивной болезнью легких, почечной недостаточностью и необходимостью пережатия аорты выше почек значимо увеличивает годичную летальность [267].

- *Хроническая сердечная недостаточность, хроническое заболевание легких или болезнь почек ассоциируются с увеличенной 30-дневной летальностью и сниженной выживаемостью после плановой операции по поводу АБА (уровень доказательств А).*

13. ЮКСТАРЕНАЛЬНЫЕ, ПАРАРЕНАЛЬНЫЕ И СУПРАРЕНАЛЬНЫЕ АНЕВРИЗМЫ

Аневризмы верхнего отдела брюшной аорты классифицируются в зависимости от расположения их относительно почечных артерий. Юкстаренальные аневризмы образуются дистальнее почечных артерий, но в непосредственной близости к ним; параренальные аневризмы захватывают одну или обе почечные артерии; супраренальные захватывают висцеральный сегмент аорты, содержащий верхнюю брыжеечную артерию и чревный ствол, и относятся к торакоабдоминальным аневризмам IV типа, если достигают ножки диафрагмы [8, 614]. Открытое хирургическое вмешательство по поводу юкстаренальных и параренальных аневризм аорты может быть осуществлено из срединного трансабдоминального доступа с меди-

альным висцеральным смещением селезенки, поджелудочной железы, а иногда и левой почки или без него, в зависимости от предпочтения хирурга. Данные аневризмы также могут быть устранены из торакофренолюмботомии или торакофренолапаротомии, эти варианты доступов почти всегда необходимо применять при торакоабдоминальной аневризме IV типа. Независимо от типа доступа, основным техническим вопросом, который является общим при хирургическом лечении большинства этих аневризм, является необходимость пережатия аорты выше почечных артерий.

13.1. Ближайшая летальность и частота развития осложнений при юкстаренальных аневризмах аорты

Юкстаренальные аневризмы, в отличие от параренальных и супраренальных, не всегда требуют пережатия аорты выше почечных артерий, поскольку некоторые из этих аневризм связаны с адекватным участком относительно интактной аорты («шейкой») тотчас ниже почечных артерий. При предоперационной визуализации из-за угла аорты или расположения аневризмы над «шейкой» этот факт удастся выяснить не у всех больных [614]. Даже если и требуется пережатие аорты выше почечных артерий, то только на промежуток времени, необходимый для наложения проксимального анастомоза трансплантата вблизи невовлеченных в процесс почечных артерий. По наблюдениям, показатели операционной летальности при аневризмах аорты юкстаренальной локализации выше, чем при стандартных инфрареналь-

ных аневризмах, но ниже, чем при супраренальных аневризмах. У SM Taylor и соавт. не было фактов послеоперационных смертей после хирургического вмешательства при юкстаренальных аневризмах, но у 7% пациентов наблюдалась преходящая почечная недостаточность [614]. В серии операций по поводу юкстаренальных (53) и инфраренальных (376) аневризм, R Ayari и соавт. сообщили об операционной летальности в 11 и 3% (p<0,01) и осложнениях в 51 и 26% случаев (p<0,01) соответственно [615]. G Faggioli и соавт. описали серию операций (50) по поводу юкстаренальных и параренальных аневризм, когда уровень операционной летальности был на 12% ниже (p<0,02), чем аналогичный показатель для всех инфраренальных реконструкций, проведенных в том же центре [616].

13.2. Ближайшая летальность и частота развития осложнений при параренальных, супраренальных аневризмах и аневризмах торакоабдоминальной аорты IV типа

Отобранные репрезентативные данные относительно операционной летальности и послеоперационных осложнений при всех аневризмах брюшной аорты «верхних локализаций», связанных с почечными артериями, представлены в таблице 8. Летальность при плановых вмешательствах по поводу торакоабдоминальных аневризм IV типа примерно вдвое выше, чем у больных с параренальными или инфраренальными аневризмами аорты. Все эти аневризмы требуют пережатия аорты выше почечных артерий, обычно для дополнительной

Таблица 8

Операционная летальность и послеоперационные осложнения при открытых вмешательствах по поводу параренальных, супраренальных аневризм и торакоабдоминальных аневризм IV типа

Первый автор	Ссылка на статью	Год публикации (период исследования)	Число пациентов	Летальность	Послеоперационные осложнения		
					Почечные	Параплегия	Другие
Параренальные или супраренальные аневризмы							
Qvarfordt PG	[616]	1986	77	1,3%	Преходящие: 23% Диализ: 2,5%	–	5%
Nypaver TJ	[618]	1993 (1985–1992)	53	3,8%	Преходящие: 23% Диализ: 5,7%	–	–
Faggioly G	[616]	1998	50	12%	–	–	–
Jean–Claude JM	[619]	1999 (1977–1997)	257	5,8%	Преходящие: 30% Непрерывные: 9,3% Диализ: 7,0%	0,4%	31%
Anagnostopoulos PV	[620]	2001 (1986–1999)	65	0	Всего: 42% Диализ: 9,2% Постоянные: 1,5%	0	–
Торакоабдоминальные аневризмы IV типа							
Crawford ES	[614]	1986 (1960–1985)	145	4,8%	Диализ: 5,5%	2,1%	–
Cox GS.	[621]	1992 (1966–1991)	42	Всего: 31% Плановая: 12% Экстрен.: 55%	–	Всего: 11% Плановая: 4,3% Экстренная: 20%	–
Svensson IG	[622]	1993 (1960–1991)	346	5,8%	Всего: 22%	4,3%	–
Coselli JS	[623]	1995 (1984–1993)	35	14 % повт. операций	Постоянных нет	2,9%	–
Schwartz LB	[624]	1996 (1977–1994)	58	5,3%	Преходящие: 31% Непрерывные: 28% Диализ: 8,8% Постоянные: 1,9%	1,8%	42%
Dunning PG	[625]	1999 (1995–1998)	26	12%	Диализ: 3,8%	3,8%	42%
Martin GH	[626]	2000 (1989–1998)	165	Всего: 11% Плановая: 7,2% Экстренная: 22%	Преходящие: 19% Диализ: 14% Постоянные: 3,0%	3,6%	56%
Белов Ю.В.	[8]	2010 (1986–2008)	211 (ТАА I–IV тип)	16,6%	–	–	–

реконструкции левой почечной артерии, ее реимплантации или аортопочечного протезирования. Соответственно, в этот период ишемия почек неизбежна, если не используется непрерывная перфузия почек. По этой причине послеоперационная почечная недостаточность является наиболее распространенным осложнением, объединяющим все хирургические вмешательства по поводу аневризм аорты, расположенных на уровне или выше уровня почечных артерий. Преходящий подъем уровня сывороточного креатинина можно ожидать у 20–30% этих пациентов, временная поддержка гемодиализом необходима в 3–15% наблюдений. К счастью, о хронической почечной недостаточности сообщается менее чем в 5% случаев. Риск ишемии спинного мозга с параличом составляет менее 5% при торакоабдоминальных аневризмах IV типа. Показано, что уровень операционной летальности у пациентов с аневризмой брюшной аорты «верхней локализации» связан с возрастом пациента и наличием ишемической болезни сердца [265], а также зависит от того, распространяется ли аневризма до уровня диафрагмы и/или требует экстренного, а не планового хирургического лечения [275]. Риск послеоперационной почечной недостаточности может быть связан с тяжелым скрытым заболеванием почек или объемом реваскуляризации при необходимости исправить это положение, особенно когда обе почечные артерии требуют дополнительной реконструкции [266, 267].

13.3. Отдаленная выживаемость

В соответствии с имеющимися данными, частота случаев выживаемости после хирургических вмешательств по поводу юкта-, пара- и супраренальных аневризм аорты может быть немного ниже, чем после операций по поводу инфраренальных аневризм. LB Schwartz и соавт. [273] и GH Martin и соавт. [275] сообщают о 50% 5-летней выживаемости, в то время как G Faggioli и соавт. описывают лишь 40% 5-летнюю выживаемость.

14. ЭНДОВАСКУЛЯРНЫЕ ВМЕШАТЕЛЬСТВА ПРИ АНЕВРИЗМАХ АОРТЫ

14.1. Введение

В 1985 г. харьковский хирург Н.Л. Володось разработал и впервые в мире применил оригинальную методику дистанционного эндопротезирования аорты и подвздошных артерий. Именно Н.Л. Володось, а затем аргентинский хирург J Pagodi в 1990 г. революционизировали лечение аневризм. Применив эндоваскулярную коррекцию, они открыли путь существенного снижения смертности от аневризм.

В настоящее время предложено большое число стент-графтов и систем доставки. При процедурах эндопротезирования используют открытый доступ к общей бедренной артерии. В тех случаях, когда наружная подвздошная артерия имеет малый диаметр или выраженную извитость, требуется забрюшинный доступ к подвздошным сосудам.

Эндоваскулярное вмешательство выполнимо в условиях регионарной и даже местной анестезии, что позволяет сделать шаг вперед в лечении пациентов, имеющих тяжелые сопутствующие сердечно-легочные заболевания и другие факторы риска, такие как пожилой возраст, патологическое ожирение. Большинство современных стент-графтов имеют металлический каркас для поддержания линейной устойчивости и во избежание скручивания и деформации устройства. Для оптимального позиционирования стент-графтов в аорто-подвздошный сегмент

большинство современных устройств имеют модульное строение. Эндопротезирование противоположной подвздошной артерии производится отдельной системой доставки через контралатеральную бедренную артерию.

Проведение эндопротезирования требует наличия достаточного места для фиксации аортального и подвздошного фрагментов стент-графта, именно это условие оценивается в первую очередь при подборе больных для процедуры.

Эндопротезирование обладает следующими преимуществами: не требует общей анестезии, меньшие травматизация и послеоперационный болевой синдром, сокращение времени пребывания больного в стационаре и необходимости в нахождении в палате интенсивной терапии, снижение объема кровопотери и ближайшей послеоперационной летальности. Но EVAR имеет и недостатки: риск неполного выключения аневризматического мешка с постоянным притоком крови в мешок, как в связи с неполным прилеганием концевых фрагментов стент-графта к стенке аорты (эндолик первого типа), так и диастазом между модулями эндопротеза (эндолик третьего типа) и ретроградным кровоснабжением мешка (эндолик второго типа). В связи с этим пациенты после эндопротезирования должны регулярно обследоваться. В дополнение к этому, при неудачном EVAR требуется переход на открытую операцию, в связи с чем перед эндоваскулярной процедурой необходимо оценить риск проведения и открытой операции.

14.2. Предоперационная оценка кардиального риска

Рандомизированные контролируемые исследования, крупные регистры, сравнивавшие результаты эндопротезирования с открытыми операциями, продемонстрировали, что миниинвазивный подход сопровождается меньшей частотой осложнений и летальностью [116, 117, 148, 276–279], с низкой частотой конверсии на открытую операцию от 0,9% до 5,9% [280–285]. В исследовании DREAM летальность после открытых операций составила 4,6%, а после EVAR – всего 1,2%, с большей частотой осложнений после открытых операций. Однако частота кардиальных осложнений в обеих группах была схожей (5,7% – при открытых и 5,3% – при эндоваскулярных операциях). Это еще раз подчеркивает, что эндопротезирование также является процедурой со средним высоким кардиальным риском [117].

РЕКОМЕНДАЦИИ

- *Перед плановым эндопротезированием АБА следует детально собрать кардиальный анамнез и уточнить наличие всех сердечно-сосудистых факторов риска (уровень доказательств В).*

Если у больного имеются признаки ишемической болезни сердца, представленной нестабильной стенокардией, инфарктом миокарда в пределах 1 месяца, декомпенсированной сердечной недостаточностью (впервые возникшей, ухудшившейся или IV класс по классификации NYHA), нарушениями ритма сердца (атрио-вентрикулярная блокада, плохо леченая фибрилляция предсердий, впервые возникшая желудочковая тахикардия) или выраженными поражениями клапанного аппарата (наличие симптомов, уменьшение площади аортального клапана менее 1 см² или градиент давления на клапане более 40 мм рт.ст.), то в первую очередь следует рассмотреть возможность выполнения открытой или эндоваскулярной коррекции имеющейся патологии.

РЕКОМЕНДАЦИИ

- У больных с выраженными заболеваниями сердца перед эндопротезированием АБА следует в первую очередь скорректировать имеющуюся кардиальную патологию (уровень доказательств В).

У больных с анамнезом ишемической болезни сердца в виде перенесенного инфаркта миокарда, предшествующего вмешательства на коронарных артериях, стабильной стенокардии или с другими сердечно-сосудистыми факторами риска, такими как анамнез инсульта или транзиторной ишемической атаки, возраст более 70 лет, хроническая сердечная недостаточность или хроническое обструктивное заболевание легких (объем форсированного выдоха за 1 с менее 70% от возрастной нормы или использование специфических лекарственных средств), почечная недостаточность необходимо проведение дальнейшего обследования. В соответствии с результатами исследования DECREASE II (Dutch Echocardiographic Cardiac Risk Evaluation), больным без или с 1–2 факторами риска обычно не требуется проведения специальных стресс-тестов [286]. Больные с 3 и более факторами риска должны быть подвергнуты дополнительному обследованию и обычно инвазивному лечению [180, 287].

РЕКОМЕНДАЦИИ

- Больным с кардиальными факторами риска перед эндопротезированием АБА рекомендуется проведение кардиальных стресс-тестов (уровень доказательств В).

В случае выполнения чрескожной коронарной ангиопластики, следует иметь в виду необходимость в проведении длительной двойной антиагрегантной терапии, что должно учитываться при выборе между эндопротезированием и открытым вмешательством. Эндопротезирование может быть выполнено без прекращения приема антиагрегантов, с малой вероятностью развития кровотечения, которое может привести в конверсии на открытую операцию во время или сразу после процедуры [288]. Также см. раздел 10.4.

РЕКОМЕНДАЦИИ

- Эндопротезирование АБА может проводиться без прекращения приема двойной антиагрегантной терапии (уровень доказательств С).
- Пациентам группы высокого кардиального риска после адекватного лечения и при соответствующей анатомии аорты должно быть предложено эндопротезирование (уровень доказательств С).

14.3. Функция дыхания

Зависимость от ингаляции кислорода и ХОБЛ связаны с плохим прогнозом после любой хирургической операции [289, 290]. Кроме того, это состояние ассоциируется с увеличенной частотой развития АБА [291, 292] и является независимым предиктором разрыва аневризмы [135]. Таким образом, у больных с сочетанием тяжелого ХОБЛ и АБА существует повышенный риск разрыва аневризмы и эта категория пациентов имеет неизбежно высокий риск любого вмешательства.

Около 7–11% больных с ХОБЛ страдают АБА, и отсутствие надлежащего лечения ХОБЛ неизбежно повышает частоту осложнений и летальность. При тяжелой ХОБЛ рекомендуется консультация пульмонолога, который может определить ближайший и отдаленный прогноз и скорректировать проводимое лечение. Отказ от курения за 2 недели и более до предполагаемого вмешательства оказывает положительный эффект;

больным с анамнезом симптомного ХОБЛ или с отклонениями от нормальных спирометрических данных рекомендуются ингаляции бронходилататоров минимум за 2 недели до операции.

Недавнее ретроспективное исследование, проведенное Jonker [293], показало, что у больных с АБА и ХОБЛ эндопротезирование улучшает результаты в сравнении с открытыми вмешательствами. Госпитальная летальность и частота осложнений составила 30% после открытых операций и 12% после EVAR.

14.4. Защита почек

Существующая у пациента почечная недостаточность является известным фактором, влияющим на раннюю летальность после оперативного лечения по поводу АБА [263, 294–296]. По данным регистра Lifeline, содержащего информацию о 2664 больных после EVAR, почечная недостаточность не является независимым предиктором аневризма-связанной смерти, но представляется независимым прогностическим фактором общей летальности в течение 5 лет [297].

По рекомендациям U.S. National Kidney Foundation лучшим средством оценки функции почек является уровень клубочковой фильтрации при пробе Реберга [298]. Последние исследования продемонстрировали, что данный показатель обладает большей прогностической ценностью, чем уровень креатинина плазмы у больных с запланированным эндопротезированием [185].

Эндопротезирование влечёт за собой повышенный риск развития почечных осложнений, по большей части в связи с необходимостью введения контрастного препарата (контраст-индуцированная нефропатия), эмболией ветвей почечной артерии при манипуляциях катетером в этой области и ранними или поздними тромбозами почечных артерий, связанными с миграцией стент-графта или покрытием устьев артерий супраренальными стентами.

Контраст-индуцированная нефропатия (contrast-induced nephropathy – CIN), определяемая как 25% увеличение креатинина плазмы по сравнению с исходным или повышение абсолютных цифр креатинина на 0,5 мг/дл (44 ммоль/л), обычно возникает между 24 и 72 часами после введения контрастного вещества, риск ее развития составляет 0,6–2,3% в общей популяции. Чаще это осложнение наблюдается у больных с уже существующей почечной недостаточностью при уровне клубочковой фильтрации менее 30 мл/мин., у больных с сахарным диабетом, пациентов пожилого возраста, при сниженной фракции выброса левого желудочка, выраженной сердечной недостаточности, острым инфаркте миокарда и у больных в шоке. На развитие нефропатии влияют объем и тип использованного контрастного препарата, использование других нефротоксичных веществ, гипотензия, дегидратация, гипоальбуминемия, анемия, применение баллона внутриаортальной контрапульсации.

Краеугольным камнем профилактики развития нефропатии является восполнение объема циркулирующей крови. В настоящее время имеются свидетельства того, что сочетание внутривенного и перорального введения растворов позволяет предотвратить развитие нефропатии у больных низкого и умеренного риска.

РЕКОМЕНДАЦИИ

- Введение физиологического раствора необходимо начинать за 12 часов до вмешательства или хотя бы с утра со скоростью инфузии 1мл/кг массы тела больного в час и продолжать в течение 24 часов (уровень доказательств С).

В дополнение к этому, нужно рекомендовать больным пить достаточный объем жидкости после эндопротезирования. Было показано, что назначение антиоксиданта N-ацетил-цистеина в дозе 600–1200 мг 2 раза в день снижает риск развития нефропатии у больных высокого риска. В мета-анализе Kshirsagar и соавт. [299] на примере 805 пациентов из 7 включенных исследований было показано, что риск развития нефропатии был значительно ниже в группе больных, принимавших N-ацетил-цистеин (ОШ 0,37). Как следует из исследования REMEDIAL, комбинация введения бикарбоната натрия и N-ацетил-цистеина действует лучше, чем введение физиологического раствора и N-ацетил-цистеина с добавлением аскорбиновой кислоты [301].

У больных с уже существующей почечной недостаточностью предпочтительно использовать неионные, низко- или изоосмолярные контрастные препараты. Что касается пациентов с нормальной функцией почек, то подобной информации пока нет. Мета-анализ проспективных сравнительных исследований показал двукратное увеличение частоты возникновения нефропатий при использовании высокоосмолярных контрастных сред, но авторы работы подчеркивают, что во всех проанализированных исследованиях не использовалось рутинное профилактическое введение физиологического раствора и других фармсредств перед процедурой [302].

Мета-анализ Kelly и соавт. показал, что применение фенолдопама (простагландин I), допамина и теофиллина не оказывают профилактического эффекта на развитие нефропатии. N-ацетил-цистеин снижал частоту острой нефропатии с относительным риском 0,66 (95% ДИ=0,44–0,88), тогда как фуросемид увеличивал ее с риском 3,27 (95% ДИ = 1,48–7,26).

Прямое внутриаортальное введение фенолдопама с помощью специально созданной системы может усилить местный эффект препарата на почки и уменьшить его системное влияние. Этот факт был выявлен в проспектив-

ном регистре (Ve-RITe!) с 71% снижением вероятности развития нефропатии у больных высокого риска [304].

РЕКОМЕНДАЦИИ

- У больных с существующей почечной недостаточностью предпочтительнее применять неионные, низко- или изоосмолярные контрастные препараты (уровень доказательств В).
- До- и послеоперационное введение N-ацетил-цистеина в течение 3 дней может оказать защитный эффект у больных с высоким риском развития нефропатии (уровень доказательств С).

14.5. Морфологические критерии отбора пациентов для эндопротезирования

С каждым годом показания для применения EVAR расширяются в связи с постоянными разработками новых стент-графтов, но и на сегодняшний день существуют анатомические ограничения. До сих пор обсуждаются сроки нормального функционирования имплантированных эндопротезов, особенно в тяжелых анатомических ситуациях, что накладывает определенные требования на предоперационную оценку анатомии аневризмы. В соответствии с инструкциями существующих на рынке эндопротезов, основные анатомические характеристики приведены в таблице 9.

14.6. Выбор модели стент-графта

РЕКОМЕНДАЦИИ

- Правильный подбор стент-графта осуществляется на основе анатомических особенностей больного: в соответствии с инструкцией, размер эндопротеза обычно должен превышать размеры шейки аневризмы на 15–20%, что гарантирует оптимальную фиксацию устройства (уровень доказательств А).

В настоящее время доступны несколько моделей стент-графтов для лечения АБА, которые различаются по дизайну, количеству модулей, основе и структуре стента, толщине, порозности, методам прикрепления ткани протеза к стенту и наличию или отсутствию возможности активной фиксации устройства к стенке аорты. В целом, результаты применения современных стент-графтов схожи и свидетельствуют о низкой частоте осложнений. Идеальный эндопротез должен объединять преимущества разных устройств. Проведение рандомизированных исследований различных моделей стент-графтов весьма затруднительно, что связано с отличающимися анатомическими требованиями для корректной имплантации разных устройств.

Были опубликованы результаты нерандомизированных исследований различных эндопротезов. В клинике Кливленда авторы проанализировали 6-летний опыт применения разных стент-графтов (703 процедуры) и не обнаружили значимых различий в аневризма-связанной летальности, конверсии на открытую операцию, вторичных вмешательствах, миграции стентов, разрывах и эндоликах типа I или III [305].

Участники европейского регистра Eurostar сравнили результаты имплантации сравнительно новых стент-графтов (AneuRx, Excluder, Talent и Zenith) с предшествующими поколениями эндопротезов EVT/Ancure, Stentor (MinTec, La Ciotat, Франция), Vanguard среди 6787 пациентов. У всех новых устройств риск миграции, кинкинга, тромбоза, вторичных вмешательств и конверсии был ниже [306].

Таблица 9 Минимальные требования для стандартных эндопротезов	
Проксимальная шейка аневризмы	Диаметр более 17 мм и менее 32 мм
	Угол между супраренальным и юкстаренальным сегментами аорты менее 60°
	Угол между юкстаренальной аортой и длинной осью аневризматического мешка менее 60–90°
	Длина шейки более 10мм
	Тромботические массы покрывают менее 50% окружности шейки
	Расширение шейки менее, чем на 3 мм, на протяжении 10 мм от нижней почечной артерии
	Локальное расширение шейки менее, чем на 3 мм, на протяжении 15 мм от нижней почечной артерии
	Кальцификация менее 50% окружности шейки
Бифуркация аорты	Диаметр бифуркации более 20мм в случае использования бифуркационного эндопротеза
Подвздошные артерии	Внутренний диаметр артерии более 7мм
	Угол между длинной осью аневризмы и подвздошной артерией менее 60°
	Отсутствие кальцификации стенок подвздошной артерии по всей окружности
	Диаметр подвздошной артерии менее 22 мм в месте фиксации стент-графта
	Длина дистальной шейки более 15 мм

Сравнение бифуркационных и линейных (аорто-униподвздошных) стент-графтов некорректно, так как последние могут применяться в большинстве случаев, но чаще используются у пожилых больных с большими или симптомными аневризмами. В рамках регистра RETA опубликованы результаты применения 263 аорто-униподвздошных эндографтов в сравнении с 733 бифуркационными/линейными. Ближайшие осложнения, повторные вмешательства, конверсии и технические неудачи встречались значительно чаще в группе аорто-униподвздошных протезов [307].

Недавно были опубликованы результаты сравнения двух современных эндопротезов (Talent и Zenith) в рамках двух рандомизированных исследований EVAR I и EVAR II. Авторы не получили различий в результатах использования этих двух устройств [308].

14.7. Вид анестезиологического пособия

Самым распространенным видом анестезии является общая, которую используют в 61% случаев, региональная анестезия применяется в 34% и местная – в 8% случаев [309]. Тем не менее, судя по последним публикациям, в мире происходит сдвиг в сторону местной анестезии. Отдельные авторы сообщают о том, что возможность провести вмешательство в условиях эпидуральной анестезии есть у большинства больных, этот вид обезболивания обеспечивает результаты, схожие с общей анестезией, к тому же позволяет сократить послеоперационный койко-день [310].

В недавнем обзоре литературы сравнивались местнорегиональный вид анестезии с общей при проведении эндопротезирования. Авторы пришли к выводу, что первый вариант обезболивания позволяет сократить время госпитализации, время пребывания в интенсивной терапии, уменьшить летальность и число осложнений [312]. Ретроспективный анализ проведения EVAR у 91 пациента показал, что местная анестезия является безопасным методом обезболивания, имеющим несколько преимуществ, таких как простота, стабильная гемодинамика, сокращение необходимости в интенсивной терапии и пребывания на больничной койке [313].

РЕКОМЕНДАЦИИ

- При эндопротезировании АБА предпочтительно использовать местную анестезию, сохраняя возможность выполнения региональной или общей анестезии для ограниченного контингента больных с противопоказаниями к другим видам обезболивания (уровень доказательств В).

14.8. Доступ

В настоящее время существует возможность закрытия даже больших пункционных отверстий в артерии с помощью специального чрескожного устройства [314–317].

Torsello и соавт. опубликовали результаты первого крупного нерандомизированного исследования только чрескожного доступа, причем применялись инструменты диаметром до 27F [318]. Рандомизированное исследование, проведенное в Германии, показало, что технический успех при чрескожном доступе достигается в 71,4–96% случаев, причем использование такого доступа увеличивает затраты на инструментарий, но уменьшает время операции и длительность нахождения больного в стационаре [319].

Основные факторы риска неэффективности использования устройства для чрескожного закрытия

артериотомного дефекта включают в себя ожирение, кальциноз бедренных артерий, рубцовые изменения в бедренном треугольнике, кинкинг обеих подвздошных артерий и аорты [320–322]. Уже упоминавшийся Torsello на примере 500 пациентов показал, что первичный успех чрескожной имплантации стент-графта был достигнут в 96,1% случаев. Необходимость в ранней конверсии на открытую операцию коррелировала с кальцинозом бедренных артерий (ОШ 74,5, 95% ДИ 17,5–310,7, $p < 0,001$) и опытом хирурга (ОШ 43,2, 95% ДИ 9,8–189,0, $p < 0,001$). Риск возникновения поздних осложнений был значительно выше при рубцовых процессах в области места пункции (ОШ 48,8, 95% ДИ 9,2–259,0, $p < 0,001$), тогда как диаметр инструментов и ожирение играли небольшую роль [323].

РЕКОМЕНДАЦИИ

- Чрескожный доступ для выполнения эндопротезирования обеспечивает менее инвазивный доступ к аорте и может сократить длительность госпитализации у определенной категории больных (уровень доказательств С).

14.9. Тактика при наличии дополнительной почечной артерии

Дополнительные почечные артерии часто выявляются при планировании эндопротезирования АБА. Этот вариант анатомии наблюдается у 15–30% взрослых больных [324]. При предоперационной КТ-ангиографии можно локализовать эту артерию и оценить объем почечной паренхимы, кровоснабжаемый ею. Считается, что сохранять дополнительную почечную артерию имеет смысл при ее диаметре более 3мм или в случае, если она кровоснабжает более 1/3 почечной паренхимы. Недавно появились работы, авторы которых утверждают, что окклюзия этой артерии не сопровождается появлением клинически значимых симптомов, даже у больных с умеренной почечной недостаточностью. Потеря дополнительной почечной артерии не приводит к клинически или инструментально проявленному инфаркту почки. Более того, дополнительные почечные артерии, даже без их профилактической окклюзии, не приводят к появлению эндоликов [325, 326].

РЕКОМЕНДАЦИИ

- В большинстве случаев окклюзия дополнительной почечной артерии во время эндопротезирования не приводит к клинически значимому инфаркту почки, ее сохранение не увеличивает вероятность появления эндоликов, и нет необходимости в ее профилактической эмболизации (уровень доказательств С).

14.10. Тактика при наличии сопутствующей аневризмы подвздошной артерии

Расширение одной или двух общих подвздошных артерий, делающее невозможным адекватную дистальную фиксацию эндопротеза, наблюдается у 40% больных, подвергшихся EVAR [327–330]. В таких случаях появление эндоликов 2 типа предотвращает эмболизация внутренней подвздошной артерии и дистальная фиксация эндопротеза в наружной подвздошной артерии. Потеря гипогастральной артерии изредка приводит к тяжелым осложнениям и даже летальным исходам, особенно при окклюзии обеих внутренних подвздошных, однако такая мера не всегда окончательно ликвидирует риск развития эндолика 2 типа. Обычно хирурги предпочитают не просто покрывать устье внутренней подвздошной

артерии эндопротезом, а имплантировать спираль это место, причем как можно проксимальнее для сохранения коллатерального кровоснабжения. Такая процедура чаще всего выполняется одновременно с эндопротезированием без значимого увеличения риска вмешательства [331]. Данные литературы свидетельствуют, что приблизительно у 1/3 больных с окклюзией внутренней подвздошной артерии наблюдаются симптомы ишемии малого таза: ягодичная перемежающаяся хромота (80%), импотенция (10%) и ишемия кишки (6–9%) [260, 332–338]. В связи с этим рекомендуется избегать окклюзии обеих внутренних подвздошных артерий, хотя бы у больных со стандартным риском операции. К счастью, жизнеугрожающая тазовая ишемия или ишемия кишки возникают крайне редко. В случае двусторонней окклюзии гипогастральных артерий больше шансов получить ягодичную ишемию и эректильную дисфункцию, чем при односторонней окклюзии, причем эти осложнения будут более выраженными.

Недавно появились бифуркационные стент-графты с боковыми браншами для внутренних подвздошных артерий, что способно решить вышеуказанную проблему. Последние данные литературы показывают, что применение таких устройств является безопасным [339–342].

РЕКОМЕНДАЦИИ

- У больных со стандартным риском рекомендуется сохранение кровотока по одной из внутренних подвздошных артерий (уровень доказательств B).
- Для предотвращения эндоликов 2 типа предпочтительнее эмболизировать внутреннюю подвздошную артерию, а не закрывать ее устье эндопротезом, но размещать спираль следует как можно проксимальнее для сохранения коллатерального кровотока (уровень доказательств C).

14.11. Эндоваскулярные и гибридные операции в случае юкта-, пара и супраренальных аневризм.

На сегодняшний день соблюдение т.н. инструкции по применению (IFU) эндопротезов является ключевым моментом успешности эндопротезирования. Напомним, что одним из пунктов этой инструкции является длина проксимальной шейки АБА более 10 мм и ангуляция, то есть угол между юктаренальной аортой и длиной осью аневризмы, не более 60 гр. Несоблюдение этой инструкции приводит к развитию эндоликов первого типа. С другой стороны, выполнение открытой операции в случае юктаренальных аневризм требует пережатия аорты выше почечных артерий, что автоматически может привести к почечной недостаточности. Помимо этого существует и группа больных с параренальными и торакоабдоминальными аневризмами, результаты открытых операций у которых тоже сопровождается относительно высокими летальностью и числом осложнений. Неудивительно, что разработка эндоваскулярных методик операций у этого контингента пациентов — это одно из самых активно развивающихся направлений сосудистой хирургии.

Помимо стандартной открытой операции, в таких случаях в настоящее время возможно выполнение несколько вариантов вмешательств.

14.11.1, Гибридные операции

Техника заключается в проведении так называемого дебранчинга, то есть выполнения экстраанатомического шунтирования (гепатико-рениального или подвздошно-рениального) висцеральных и почечных артерий с по-

следующим закрытием их эндопротезом [652,653]. Black сообщает о 29 операциях подобного рода с летальностью 13%, причем все летальных исходы были среди больных с разрывами торакоабдоминальных аневризм. Случаев параплегии не было, почечная недостаточность развилась у 4 больных, у 6 больных наблюдался эндолик первого типа [653]. Zhang [654] сообщают о 32 таких вмешательствах с летальностью 6,3%. Авторы наблюдали один случай нижней параплегии (3.1%). Трехлетняя проходимость шунтов висцеральных артерий составила 96,1%.

Возможно использование гибридных протезов (Hybrid Gore), когда дистальный анастомоз с артериями накладывается пункционно и фиксируется за счет стента.

14.11.2, Техника «параллельных графтов»

Термин «параллельный графт» означает дополнительную имплантацию покрытых стентов или эндопротезов в висцеральные или почечные артерии перед выполнением эндопротезирования аорты, что позволяет сохранить проходимость этих артерий при их покрытии тканью стент-графта аорты. Chimney («Дымоходы») используется для обозначения стента ветви аорты, который идет сверху из просвета аорты в ветвь, прикрытую основным эндопротезом АБА. Periscope («Перископы»), соответственно, идут из дистального просвета аорты ниже эндопротеза АБА в ветвь аорты. Техника сэндвича означает, что этот стент «спускается» в ветвь аорты из другого эндопротеза. При КТА в послеоперационном периоде на срезе визуализируется типичная картина «ушей Микки Мауса». В литобзоре Antoniou и соавт. собраны результаты 21 работы (102 пациента с юкта- или супраренальными аневризмами). Технический успех был достигнут в 91% случаев, периоперационные осложнения возникли в 17% случаев, а летальность составила 5%. Эндолики первого типа возникли в 13% [655].

В обзоре Moulakakis [656] проанализированы результаты эндопротезирования у 93 пациентов по методике Chimney, которым были имплантированы стент-графты в висцеральные артерии. В 77,4% случаев операция выполнялась по поводу аневризм брюшной аорты. Все протезы были имплантированы успешно, эндолики первого типа интраоперационно были выявлены у 14,0% больных. В послеоперационном периоде это осложнение было обнаружено у 10% пациентов. В 11,8% случаев наблюдалась почечная недостаточность. В течение в среднем 9+1,0 мес. 97,8% стент-графтов в висцеральных артериях были проходимы. 30-дневная летальность составила 4,3%. Таким образом, методика параллельных графтов демонстрирует неплохие результаты, но ее применение, с появлением фенестрированных и браншированных эндопротезов, ограничено ситуациями отсутствия стент-графтов такого рода. Отдаленные результаты пока неизвестны.

14.11.3, Фенестрированные/браншированные эндопротезы

Фенестрированные эндопротезы содержат фабрично (изготовленные индивидуально фирмой производителем за 6–8 недель — customized (Zenith-Cook, Anaconda-Terumo) или т.н. off-the-shelf — графт Ventana, содержащий смещаемые фенестрации в области проксимального фрагмента стент-графта) или хирургом (т.н. модифицированные хирургом — surgeon modified) изготовленные отверстия (фенестрации) в области проксимального фрагмента стент-графта, через которые после имплантации основной бранши эндопротеза имплантируются покрытые баллонорасширяемые стенты, что позволяет

сохранить кровоток по почечным артериям. Браншированные эндопротезы уже имеют либо небольшое ответвление (манжету) в месте предполагаемого расположения ветвей аорты, либо полноценную браншу для имплантации в почечную или висцеральную артерию. В первом случае через это ответвление после установки основной бранши аортального эндопротеза имплантируется покрытый саморасширяющийся стент. Первая имплантация эндопротеза такого рода была произведена в 1996 году [657]. В мета-анализе Cross [658] собраны результаты всех опубликованных работ по процедурам такого рода – всего 660 операций. Следует отметить, что имелись выраженные различия в морфологии аневризм. 30-дневная летальность составила 2,0%, реваскуляризация ветвей аорты была успешна от 90,5% до 100%. Tambyraja [659] и соавт. опубликовали отдаленные результаты применения фенестрированных эндопротезов у 29 больных. Медиана срока наблюдения была 17 мес., летальность составила 14%, не было ни одного случая аневризма-связанной летальности. Но у 62% были осложнения, связанные со стент-графтами, и 38% больных нуждались в повторных операциях. Таким образом, методика демонстрирует первые хорошие результаты, но в отдаленных сроках наблюдается высокое число реинтервенций.

14.11.4. Новые поколения эндопротезов

Система Nellix

Эндопротез аорты, снаружи покрытый мешком, который в конце операции заполняется полимером, который после этого плотно прижимается к стенкам брюшной аорты, тем самым обеспечивая надежную фиксацию стент-графта и ликвидируя эндолики. В инструкции приведены следующие параметры: длина проксимальной шейки меньше 1 см, ангуляция шейки более 60 гр. и диаметр подвздошных артерий более 23 мм. В первой опубликованной работе приводится опыт 34 имплантаций. В настоящее время максимальный срок наблюдения – 2 года, в эти сроки не было обнаружено эндоликов [660].

Многослойные стенты

Фактически, это несколько стентов, вложенные один в другой. Скорость кровотока вне стента уменьшается на 90%, что приводит к образованию тромба, сохраняя кровоток в отходящих от аорты ветвях. В первую очередь, такие стенты были предназначены для лечения торакоабдоминальных аневризм и хронических расщелиний грудной аорты типа В. В литературе есть только несколько сообщений о применении таких устройств, также сообщается о случаях разрыва аорты [661, 667].

14.11.5. Возможные пути преодоления ангулированных шеек аневризм

Farley [662] сообщает о 18 случаях, когда при обнаружении эндоликов первого типа после лечения АБА с ангулированными шейками были имплантированы стенты Palmaz.

На сегодняшний день на рынке появились новые генерации эндопротезов, специально созданные для АБА с выраженно ангулированными шейками. Bastos Goncalves [663] сообщили о первом опыте имплантации стент-графта Endurant у больных со средним углом ангуляции 80,8°. Результаты в этой группе больных не отличались от результатов у пациентов с меньшим углом ангуляции. О подобных результатах свидетельствуют и Verhoeven (эндопротез C3 Excluder/Gore) [664] и Weale (эндопротез Aorfix) [665]. По-видимому, в ближайшем будущем

с широким распространением новых поколений стент-графтов показания по их применению будут расширены.

Интраоперационные техники, позволяющие достигнуть хорошего прилегания и фиксации стент-графта в случае «плохой» проксимальной шейки АБА, заключаются в: дилатации с помощью баллонов высокого давления, имплантации проксимальных манжет, использования техники bending-the-wire, которая позволяет ремоделировать ось шейки аневризмы. Недавно были получены доказательства того, что ангуляция шейки аневризмы после имплантации эндопротеза уменьшается [666]. Таким образом, у сосудистых хирургов есть инструменты, позволяющие работать с «плохими» проксимальными шейками АБА.

С другой стороны, появление новых генераций стент-графтов все больше расширяет их инструкцию по применению. Сегодня в сосудистой хирургии эндопротезирование АБА является самой быстро развивающейся методикой.

Тем не менее, именно шейка аневризмы пока остается и главным ограничивающим фактором развития этого направления. Несмотря на все техники и новейшие эндопротезы, результаты при «плохих» шейках АБА остаются субоптимальными. Мы до сих пор не знаем, как себя будет вести АБА в этих случаях в отдаленные сроки. Следовательно, тщательный отбор больных остается главным условием успеха эндопротезирования АБА. Помимо этого, необходимо проведение дальнейших исследований в этом направлении.

РЕКОМЕНДАЦИИ

- *В случае короткой или измененной проксимальной шейки аневризмы возможно применение фенестрированных эндопротезов, гибридных вмешательств и эндопротезирования с помощью техники «параллельных графтов»; предварительные исследования демонстрируют многообещающие результаты, но такие вмешательства должны проводиться только в центрах с большим опытом EVAR (уровень доказательств С).*

14.12. Послеоперационное ведение больных

Тактика лечения АБА за последнее десятилетие претерпела кардинальные изменения в связи с внедрением эндопротезирования. Это менее травматичное вмешательство, сопровождающееся низкой частотой осложнений, низкой летальностью, укороченным временем пребывания в стационаре, небольшой кровопотерей и быстрой реабилитацией [116, 117, 348].

Обезболивание в послеоперационном периоде обычно заключается в противовоспалительных нестероидных анальгетиках и/или внутривенном введении наркотических анальгетиков. Пациенты из отделения интенсивной терапии переводятся на этаж либо в течение нескольких часов после операции или к вечеру дня операции, им разрешается пить сразу после операции. Больным разрешают принимать пищу и двигаться в день операции. У пациентов высокого кардиального риска проводится мониторинг ЭКГ и измерение уровня тропонинов, так как повышение уровня тропонинов является предиктором возникновения осложнений [349, 350]. Также измерение уровня тропонинов рекомендуется больным с изменениями ЭКГ после операции, загрудинными болями или другими сердечно-сосудистыми симптомами. Сравнение ближайших результатов эндопротезирования и открытых вмешательств [351] показало, что больные после открытых операций в два раза

дольше находятся в отделении интенсивной терапии (17 ч против 2 ч в группе EVAR) и на этаже (6 дн. против 2 дней).

14.13. *Периоперационная летальность и осложнения*

Периоперационная летальность после эндопротезирования с внедрением новых технологий в последние годы значительно снизилась.

В 2004 году доказательства первого уровня были получены в британском исследовании EVAR I и датском DREAM, в которых включали пациентов с аневризмами больше 5,5 см для открытого и эндоваскулярного лечения [116, 276]. Оба исследования продемонстрировали, что после EVAR 30-дневная летальность в 2,5 раза ниже, чем после открытых операций: 4,6% против 1,2% в исследовании DREAM ($p=0,10$) и 4,7% против 1,7% в исследовании EVAR I ($p=0,009$). В последнем опубликованном исследовании по эндопротезированию – OVER – послеоперационная летальность еще меньше – 0,5% [148]. В последнем мета-анализе [352] было сделано заключение, что эндопротезирование по сравнению с открытыми операциями значительно снижает летальность (ОШ 0,35, 95% ДИ 0,19–0,63).

Более высокая летальность в регистрах по эндопротезированию связана с использованием устаревших эндографтов, которые уже не применяются, и небольшим (на тот момент) опытом хирургов. В регистре RETA [353] со времени его начала в 1996 году до 2001 года 30-дневная летальность достигла 4% (389 вмешательств), тогда как уже в EUROSTAR [354] она снизилась до 2,3% (4392 операции).

Нерандомизированные, но контролируемые исследования, продемонстрировали отчетливое преимущество эндопротезирования над открытыми операциями, причем в американских мультицентровых исследованиях летальность составила менее 2%. Среди 573 больных, которым была имплантирована система Guidant Ancure, 30-дневная летальность была 1,7% [355]; среди 253 пациентов после имплантации эндопротеза Gore Excluder [357], 352 – с Zenith [358], 192 – с Powerlink [359] этот показатель был 1% [357]; среди 240 больных с эндографтом Talent летальность была равна 0,8% [361].

Последние анализ базы данных Medicare показал, что после 45000 операций 30-дневная летальность составила 1,2% для EVAR и 4,8% – для открытых операций (относительный риск 0,25; 95% ДИ 0,22 – 0,29; $p<0,001$) [118]. Преимущество эндопротезирования над открытыми операциями только возрастает с возрастом пациентов: абсолютное снижение риска на 2,1% в возрасте 67–69 лет и на 8,5% – в возрасте 85 лет и старше.

14.14. *Показатели технического успеха и осложнений*

Периоперационные нежелательные явления после эндопротезирования заключаются в разрыве аневризмы, технических неудачах, местными сосудистыми, процедура- или устройство-связанными осложнениями и системными осложнениями (инфаркт миокарда, пневмония, острая почечная недостаточность, тромбоз глубоких вен, ТЭЛА, ишемия кишки и т.д.).

С накоплением опыта и появлением эндографтов последнего поколения технические неудачи стали случаться редко. Мета-анализ 28862 случаев EVAR, выполненных до 2003 года, показал, что частота перехода на открытую операцию составила 3,8% [362]. Тем не менее, этот же анализ продемонстрировал, что частота ослож-

нений с 1992 по 2002 годы резко снизилась. В трех рандомизированных исследованиях по эндопротезированию [116, 117, 148] технические неудачи встречались всего в 1,7% случаев, в последнем анализе данных Medicare из 45000 вмешательств неудачными оказались всего 1,6%.

Преимущества EVAR по отношению к открытым операциям состоит в уменьшении времени вмешательства (2,9 ч против 3,7 ч), кровопотери (200 мл против 1000 мл), снижении необходимости в гемотрансфузии (0 доз крови против 1), длительности ИВЛ (3,6 ч против 5 ч), длительности пребывания в стационаре (3 дн. против 7 дн.) и в отделении интенсивной терапии (1 дн. против 4 дн.). Недостатки эндопротезирования состоят в рентгеновском облучении больного (в среднем 23 мин. против 0 мин.) и введении контрастного препарата (в среднем 132,5 мл против 0 мл) [148]. В дополнение к этому процедура EVAR сопровождается почти пятикратным увеличением 30-дневной частоты реинтервенций по сравнению с открытыми операциями: 9,8% в исследовании EVAR I и 18%-в EVAR II [148]. Повторные вмешательства обычно связаны с так называемыми эндоликами, состоянием, характерным только для эндопротезов – сохранением кровотока внутри аневризматического мешка, но снаружи от эндопротеза. В некоторых работах частота этого осложнения достигает 40% в ближайшие 30 дней после вмешательства [363]. Эндолики 1 и 3 типов всегда рассматриваются как клинически значимые, так как нельзя ожидать, что они купируются самостоятельно. В таких случаях считается, что аневризматический мешок находится под угрозой разрыва в связи с сохраняющимся и увеличивающимся давлением между аортой и эндопротезом. Для эндоликов 2 типа, выявленных во время процедуры EVAR, необходимости в срочном лечении нет, в связи с их возможной самостоятельной ликвидацией [364–367].

Процедура эндопротезирования носит малоинвазивный характер и в связи с этим частота системных осложнений при EVAR низкая. В базе данных Medicare частота всех системных осложнений после эндопротезирования была на 2% меньше, чем при открытой операции [365]. В исследовании DREAM комбинированная частота летальных исходов и тяжелых осложнений в течение 30 дней после EVAR составила 4,7%, а после открытых операций – 18,1% [276].

Эндопротезирование сопровождается меньшей частотой возникновения периоперационных сердечных аритмий, ишемии миокарда и кардиальных явлений [368] по отношению к открытым процедурам: 3,3% против 7,8% по данным обзора литературы Andersson и соавт. [369] (вмешательства были проведены до 2002 года) и 7% инфарктов миокарда против 9,4% по данным Medicare [335].

Частота ишемии кишки при EVAR достигает 1,4% [370], но по последним данным Medicare это осложнение возникает реже, чем при открытых операциях [363].

По информации Wald и соавт. послеоперационная острая почечная недостаточность при эндопротезировании возникает реже, чем при открытых операциях (ОШ 0,42, 95% ДИ 0,33–0,53) [371]. Еще в одном исследовании частота острой почечной недостаточности после EVAR (5,5% против 10,9%) и необходимость в гемодиализе (0,4% против 0,5%) была меньше. Тем не менее, рекомендуется тщательный контроль за состоянием функции почек после эндопротезирования.

Редко после EVAR развивается так называемый постимплантационный синдром, длящийся до 10 дней

после операции, представляющий собой лихорадку, недомогание, боли в пояснице, транзиторное повышение С-реактивного белка, лейкоцитов, температуры тела. Считается, что синдром связан с высвобождением цитокинов после тромбоза аневризматического мешка. В таких случаях рекомендуется прием аспирина и наблюдение [372].

Местные или устройство-связанные осложнения могут возникать у 9–16% пациентов после эндопротезирования, среди больных исследования DREAM эта цифра достигала 16% [276]. Большинство этих осложнений развиваются в зоне доступа к бедренным артериям, некоторые связаны с несовершенством устройств закрытия артериотомии. Ишемия конечностей развивается в связи с тромбозом бранши эндографта, особенно когда у больных со стенозами подвздошных артерий применяются стент-графты без каркаса, при значительном превышении размера стент-графта или при небольшом размере дистальной части аорты. В настоящее время, учитывая появление низкопрофильных устройств доставки, дистальная эмболия развивается редко.

15. ЛЕЧЕНИЕ РАЗРЫВОВ АНЕВРИЗМ БРЮШНОЙ АОРТЫ

15.1. Открытые реконструкции при разрывах АБА

15.1.1 Показания

Частота разрывов аневризм брюшной аорты колеблется между 5,6 и 17,5 на 100 000 населения в год в западных странах [373–375], в последние годы эта цифра чуть уменьшилась. Число разорвавшихся АБА в США снизилось с 18,7 (1994 г.) до 13,6 (2003 г.) на 100 000 населения [376]. Общая летальность по-прежнему остается крайне высокой – 80–90% [2, 373, 377, 378]. Практически не изменилась операционная летальность, варьируясь от 32 до 80% [379–385].

15.1.2. Определения разорвавшейся и симптомной аневризмы брюшной аорты

Разрыв АБА – это кровотечение за пределы адвентиции расширенной аорты. Разрывы, в свою очередь, классифицируются как разрывы в свободную брюшную полость и забрюшинное пространство, когда забрюшинная клетчатка тампонирует дефект аорты, за счет чего временно уменьшается кровопотеря. Симптомными называются аневризмы с болевым синдромом, но без повреждения стенки аорты. Включение больных с симптомными аневризмами в регистры больных с разрывами АБА искусственно улучшит результаты лечения.

15.1.3. Предоперационное обследование

С внедрением рутинного скрининга на АБА число экстренных операций по поводу разрывов аневризм снизилось [376].

При поступлении больного с уже установленным ранее диагнозом АБА с клиникой шока и другими симптомами, указывающими на разрыв, дальнейшее обследование бессмысленно и пациент должен быть немедленно доставлен в операционную. В зависимости от условий больницы, можно выполнить срочное ультразвуковое исследование.

Lloyd и соавт. провели анализ историй болезни неоперированных пациентов с разрывами аневризм. Авторы заметили, что большинство (87%) больных прожили более 2 часов после госпитализации, а среднее время их жизни было около 11 часов. Исследователи сделали заключение

о том, что большая часть пациентов, доставленных живыми в больницу с картиной разрыва аневризмы, находятся в относительно стабильном состоянии, и им может быть выполнена компьютерная томография [386].

Ответ на вопрос, когда оперировать больных с симптомными аневризмами, остается пока неясным. Экстренная операция в далеких от оптимальных условиях сопровождается высоким риском осложнений [387–389]. Нужно каким-то образом выделить группу больных, которые выиграют от проведения предоперационной подготовки. Возможно, для отдельных пациентов будет полезно проведение такой подготовки в течение 2 дней [387–390].

РЕКОМЕНДАЦИИ

- У больных с подтвержденным разрывом аневризмы аорты показано проведение экстренной операции (уровень доказательства А)
- У пациентов с симптомными, но не разорвавшимися аневризмами, возможна предоперационная подготовка течения максимум 48 часов, при этом готовность персонала должна быть наивысшей (уровень доказательства С).

15.1.4. Ведение больных в периоперационном периоде

Умеренная гипотензия

В противоположность первичной идее об агрессивном восполнении потерь жидкости, на сегодняшний день существует четкая уверенность в том, что интенсивное восполнение объема циркулирующей крови может усилить кровотечение [391–399]. В 1991 году Crawford опубликовал опыт своей клиники (180 больных) и продемонстрировал, что у пациентов с умеренной гипотензией (50–70 мм рт.ст.) и ограниченным введением растворов (дает возможность сформироваться тромбу и предотвращает ятрогенную коагулопатию) выживаемость лучше [400]. В литературном обзоре Hardman было показано, что инфузия более 3,5 л растворов перед операцией сопровождалась 3,54-кратным увеличением риска летального исхода. Так как относительный риск смерти был связан всего лишь с 0,91-кратным увеличением при повышении артериального давления на 10 мм рт.ст., можно сделать вывод о более значительном влиянии объема инфузий [401].

Van der Vliet с соавт. опубликовал первый опыт клиники по операциям у больных с разрывами АБА, когда применялся протокол умеренной гипотензии с помощью нитратов. Объем догоспитальной инфузии был сокращен до 500 мл, и артериальное давление держалось на уровне 50–100 мм рт.ст. Целевое систолическое давление было достигнуто у 46%, тогда как у оставшихся 54% давление выше 100 мм рт.ст. держалось более 60 мин. [402].

На сегодняшний день нет проспективных исследований по поводу эффекта умеренной гипотензии у больных с разорвавшимися АБА. Хирургическое вмешательство в этом случае должно проводиться в условиях эндотрахеального наркоза. Анестезиолог и хирург должны координировать свои действия, так как вазодилатация на момент индукции может привести к внезапной гипотензии с необходимостью срочного пережатия аорты. Миорелаксация при проведении вводного наркоза может снизить каркасные свойства передней брюшной стенки, что также приведет к усилению кровотечения из дефекта стенки аорты.

РЕКОМЕНДАЦИИ

- Умеренная гипотензия может улучшить выживаемость больных с разрывом аневризмы брюшной аорты. В зависимости от состояния пациента систолическое артериальное давление должно быть в пределах 50–100 мм рт.ст. (уровень доказательств С)

15.1.5. Периоперационные летальность и осложнения**Абдоминальный компартмент-синдром**

Компартмент-синдром определяется как «состояние, которое повышает давление в тканях в определенном анатомическом пространстве, что приводит к снижению кровоснабжения в этой зоне, ишемии и нарушению функции» [403]. Для брюшной полости считается, что внутрибрюшное давление более 20 мм рт.ст. в присутствии нарушения функции органов означает наличие компартмент-синдрома. Это состояние наблюдается у 10–55% больных после экстренной операции по поводу разрыва АБА [404–406]. Измерение внутрибрюшного давления может быть произведено с помощью измерения давления внутри мочевого пузыря, что является самой часто используемой техникой, или давления внутри желудка, а также посредством таких инвазивных методов, как катетеризация нижней полой вены [407]. Вопрос времени и критериев для декомпрессии пока остается дискуссионным. Граница между эффективной тампонадой дефекта аорты и неблагоприятными свойствами компартмент-синдрома очень зыбкая. В наблюдениях Meldrum, когда декомпрессия производилась при внутрипузырном давлении более 20 мм рт.ст., выживаемость была 71% [408]. В последние годы появилась концепция временного закрытия дефекта брюшной стенки с помощью сетки или Silastik покрытие с вакуум-отсосом. Rasmussen с соавт. отмечают, что у больных, которым живот закрывался сеткой уже на повторных операциях (то есть, с компартмент-синдромом), летальность была выше (56%) по сравнению с первичным швом (9%). Если же живот закрывался сеткой сразу на первичной операции, то летальность у таких пациентов была ниже (50% vs 70%) и полиорганная недостаточность развивалась гораздо реже (11% vs 70%) по сравнению с больными, которым сетка вшивалась уже на повторных операциях по поводу компартмент-синдрома [409]. Эти авторы предложили ряд предикторов плохого исхода, требующих закрытия дефекта передней брюшной стенки с помощью сетки:

- уровень гемоглобина ниже 10г/л
- остановка сердца на дооперационном этапе
- систолическое артериальное давление ниже 90 мм рт.ст. в течение более 18 мин.
- температура тела меньше 33°C

Kimball с соавт. опубликовали ретроспективный анализ 122 случаев разрыва АБА. Предикторами летального исхода в их исследовании служили дооперационная гипотензия, кровопотеря более 6 литров или интраоперационное введение более 12 л растворов. Была отмечена статистически значимая разница в выживаемости в ближайшие 24 ч после операции среди больных, у которых использовалась техника закрытия дефекта брюшной стенки с помощью вакуум-отсоса по сравнению с первичным швом (0% vs 21%), хотя эта разница нивелировалась после 30 дней (31% vs 40%) [410].

Среди всех вариантов временного закрытия передней брюшной стенки именно вакуум-аспирационное устройство продемонстрировало наилучшие результаты

в плане окончательного закрытия раны, сокращения сроков пребывания в отделении интенсивной терапии и выживаемости [411, 412].

РЕКОМЕНДАЦИИ

- Повышенное внутрибрюшное давление является неблагоприятным прогностическим фактором в отношении выживаемости больных после открытой реконструкции разорвавшейся аневризмы брюшной аорты. Рекомендуется измерение внутрибрюшного давления, в случае его повышения (более 20 мм рт.ст.) в сочетании с нарушением функции органов необходимо немедленно выполнить декомпрессионное оперативное вмешательство. Системы временного закрытия передней брюшной стенки могут улучшить результаты лечения таких больных (уровень доказательств А).

15.2. Эндovasкулярное лечение разрывов АБА

Очевидно, что малоинвазивное лечение разрывов АБА может существенно улучшить выживаемость пациентов. Тем не менее, частота применения эндопротезирования за последнее десятилетие при разрывах аневризм аорты не увеличилась. Широкое применение процедур EVAR в таких случаях ограничивается рядом факторов, таких как морфология аневризмы, логистика, доступность подходящего эндопротеза. Поэтому на сегодняшний день отсутствуют доказательства в пользу использования эндопротезирования у всех больных с разорвавшейся АБА. Существуют лишь несколько популяционных исследований, которые поддерживают применение EVAR при разрывах аневризм аорты, хотя эффект эндопротезирования в них переоценивается в связи с отбором пациентов [200–202].

15.2.1. Предоперационная подготовка**Подбор эндопротеза**

По данным различных авторов, около 60% (18–83%) разорванных АБА анатомически подходят для эндопротезирования [413–421]. В продолжающемся в настоящее время исследовании Amsterdam Acute Aneurysm Trial среди 83 набранных пациентов 46% подходили для EVAR, но только 35% из них был имплантирован эндопротез [414]. Многие авторы считают, что критерии для эндопротезирования в случае разрыва АБА схожи с таковыми при плановых вмешательствах. Однако целью операции при разрыве аневризмы является, в первую очередь, спасение жизни больного, а поэтому представляется, что морфологические критерии в таких случаях должны быть более либеральными, особенно с точки зрения длины проксимальной шейки. Можно предположить, что число осложнений и летальность при эндопротезировании и последующей отложенной конверсии на открытую операцию будет ниже, чем при первичной открытой операции. С появлением новых стент-графтов, имеющих усиленную фиксацию, широкую линейку размеров и возможностью применения при выраженных ангиуляциях, число процедур EVAR при разрывах аневризм аорты должно увеличиться.

Логистика

Внедрение эндопротезирования в лечение больных с разрывами аневризм брюшной аорты – сложный процесс, включающий в себя хорошую логистику, соответствующее обучение персонала и наличие линейки стент-графтов. Одним из основных факторов, мешаю-

щих активному внедрению EVAR в практику ведения больных с разрывами аневризм, является отсутствие круглосуточной службы с соответствующими возможностями и оборудованием.

Мультидисциплинарный подход и протокол

Ключевым моментом эффективного эндоваскулярного лечения разрывов АБА является разработка протокола, обеспечивающего синхронные действия персонала и бесперебойное поэтапное поступление больного через приемный покой в отделение диагностики и ангиографическую операционную. Решение о выполнении экстренного эндопротезирования или инвазивного исследования, использование внутриаортального окклюдированного баллона, применение местной анестезии и критерии морфологической пригодности аневризмы для EVAR – это самые дискутируемые вопросы на сегодняшний день.

- *Необходимы разработка и принятие специальных протоколов эндоваскулярного лечения разрывов АБА [422]*

15.2.2. Необходимое оборудование, ангиографический кабинет и персонал

Эндопротезирование требует специально обученного и круглосуточно доступного персонала. Бригада эндоваскулярных и сосудистых хирургов, анестезиологов, радиологов, лаборантов, имеющих опыт как EVAR, так и открытых операций, должна быть постоянно на связи.

В больнице должна иметься специальная гибридная операционная, позволяющая выполнять и открытые операции. В ней должна быть мобильная ангиографическая установка.

РЕКОМЕНДАЦИИ

- *Оборудование для выполнения эндопротезирования и открытых операций. Необходим специальный набор для EVAR, с наиболее используемыми стент-графтами, причем у хирургов должен быть опыт работы именно с этими протезами. В большинстве экстренных случаев будет возможно имплантировать основные бранши большого диаметра и удлиненные ножки эндопротеза (уровень доказательств С).*

15.2.3. Обследование

Ультразвуковое исследование, позволяющее обнаружить аневризму аорты, не является высокочувствительным методом для выявления её разрыва и, главное, не помогает оценить морфологическую пригодность аневризмы для эндопротезирования. Основные причины, по которым необходимо проведение КТ-исследования, следующие:

Подтверждение разрыва

Результаты эндопротезирования по поводу любого подозрения на разрыв АБА могут резко отличаться друг от друга, если, например, EVAR выполняется у больного в нестабильном состоянии или у больного с разрывом, но стабильной гемодинамикой, или у больного с подозрением на разрыв, или у пациента с симптомной аневризмой без подтверждения целостности стенки. Так как эндопротезирование само по себе не позволяет дать полноценную оценку целостности аортальной стенки, возможна переоценка положительных результатов EVAR при разрывах АБА.

Оценка анатомической пригодности

Рекомендуется проведение предоперационного КТ-исследования у всех стабильных, пребывающих в созна-

нии больных. Что касается нестабильных или находящихся в бессознательном состоянии пациентов, то здесь подход может быть различным. Наличие современного компьютерного томографа в приемном отделении может значительно ускорить обследование таких больных, современные работы показывают, что на сегодняшний день КТ можно выполнить за 10–15 мин. Общепринято считать, что больной должен оставаться в стабильном состоянии во время подобного исследования.

Ошибочно мнение, что КТ-исследование у больных с разрывами АБА является абсолютно безопасным методом, особенно при критическом состоянии пациентов: задержка между обследованием и самой операцией может быть решающей. Отсутствие доступного и качественного томографа во многих больницах снижает возможности эндопротезирования при разрывах АБА [418].

Такая задержка – это не единственный недостаток КТ, у больных с разрывами аневризм существует высокий риск развития контрастной нефропатии, который удваивается при неизбежном повторном введении контрастного вещества во время эндопротезирования.

Некоторые исследователи сегодня исключают необходимость проведения рутинного КТ перед эндопротезированием у больных с разрывами АБА, особенно, при нестабильном их состоянии. В таких случаях применяется интраоперационное ангиографическое исследование для подбора стент-графта [423, 424]). Использование саморасширяющихся модульных эндопротезов может помочь преодолеть трудности этого подбора.

РЕКОМЕНДАЦИИ

- *Эндопротезирование должно рассматриваться как один из вариантов операции при разрывах АБА, при подходящей анатомии аневризмы и наличии соответствующих опытной команды и оборудования (уровень доказательств В).*

15.2.4. Ведение больных во время операции

Переливание растворов

Приблизительно около 25% больных с разрывами АБА поступают в состоянии гипотензии. Объем переливаемых растворов должен быть сокращен до необходимого для поддержания сознания больного и систолического артериального давления 50–70 мм рт.ст. (умеренная гипотензия). Опыт показывает, что кратковременные эпизоды такой гипотензии хорошо переносятся пациентами, ограничивают кровотечение и потерю факторов свертывания и тромбоцитов [402, 425–428]. Предпочтительно использовать кровезамещающие препараты.

Остается невыясненной необходимость медикаментозной гипотензии.

Использование аортального окклюдированного баллона

Для остановки кровотечения во время процедуры эндопротезирования возможно использование внутриаортального окклюдированного баллона [429]. Методику можно применять только в случае шоковых состояний, так как применение баллона может сопровождаться ишемией почек и висцеральной ишемией, дистальной эмболизацией и не останавливает кровотечение из поддошно-бедренного артериального сегмента, а также ухудшить качество ангиографии. Доступом для доставки баллона могут служить как бедренная, так и плечевая артерии.

Анестезия

Считается, что местная анестезия позволяет избежать резкого снижения давления во время индукции при наркозе и продлевает тампонаду дефекта аорты. Релаксация мышц передней брюшной стенки и компенсационная симпатическая активность во время индукции могут усилить кровотечение [430]. Насколько общая анестезия помогает улучшить изображение во время проведения ангиографии и размещения стент-графта, пока не совсем ясно. Местная анестезия в сочетании с седативными препаратами может явиться альтернативой наркозу.

Эндопротез

Для проведения EVAR при разрывах аневризм аорты могут с успехом использоваться как линейные, так и бифуркационные эндопротезы. Преимуществом ортоунилатеральных стент-графтов являются более быстрые доставка и размещение и, соответственно, возможность быстрой остановки кровотечения. Эндопротезы такой конфигурации могут применяться более широко, так как чаще всего требуется только подходящая анатомия унилатеральной подвздошной артерии. Однако, в таких случаях необходима общая или региональная анестезия, позволяющая выполнить перекрестное бедренно-бедренное шунтирование, повышающее риск гнойных осложнений и тромбозов протезов [431]. Современные бифуркационные стент-графты при невозможности разместить противоположную ветвь протеза, позволяют сразу превратить бифуркационный эндопротез в линейный за счет специального конвертера. Не будет лишним еще раз отметить, что оператор должен иметь значительный опыт применения этой конкретной системы эндопротезирования.

РЕКОМЕНДАЦИИ

- *Введение растворов до операции должно быть минимальным для обеспечения гемостаза за счет гипотензии (уровень доказательств А).*
- *Пациенты в бессознательном состоянии или у которых не получается поднять артериальное давление должны сразу подаваться в операционную. Решение об экстренном открытом вмешательстве, имплантации внутриаортального баллона или проведении инвазивного обследования зависит от предпочтения хирурга и состояния больного (уровень доказательств С).*

15.2.5. Периоперационная летальность и осложнения

Летальность

Летальность после эндопротезирования ниже, чем после открытых вмешательств – от 18 до 53%, причем в отдельных исследованиях она меньше 20% [432–434]. К сожалению, все эти исследования основываются на небольшом числе специально отобранных больных. Этот отбор пациентов и может быть причиной таких различных результатов. Другой возможной причиной может служить разный опыт хирургов. Обычно пациенты, оперируемые открыто по поводу разрыва, представляют собой более сложную группу с поражением интер- и супраренальных отделов аорты, или являются нестабильными, когда нет времени на исследования. По этим причинам трудно сравнивать результаты эндопротезирования и открытых операций при разрывах АБА. На сегодняшний день нет законченных рандомизированных исследований на эту тему. Единственное опубликованное рандомизированное исследование [435] было приостановлено

после набора 32 больных в связи с логистическими сложностями. Исследователи заключили, что ни одна из методик не имеет преимуществ, 30-дневная летальность в обеих группах была схожей (53%). Умеренные или тяжелые осложнения возникли в 77% случаев в группе эндопротезирования и в 80% – в группе открытых операций. Шведский регистр (Swedvasc) сообщает, что среди 1132 реконструкций АБА в течение 2006 года в 33 госпиталях (16 имели возможность выполнения EVAR) было 84 случая экстренных операций [436]. Было произведено 56 эндопротезирований, но только 37 из них по поводу истинного разрыва АБА. Суммарная 30-дневная летальность составила 11%, летальность при эндопротезировании была равна 18% и 23% – при открытой операции. Среди больных, находящихся в шоке, летальность достигала 29% для EVAR и 46% – для открытой операции.

Осложнения

Экстренное эндопротезирование не лишено осложнений, хотя технический успех достигается в 96–100% случаев.

Абдоминальный компартмент-синдром

Абдоминальный компартмент-синдром наблюдается более, чем у 20% больных после эндопротезирования по поводу разрыва АБА, и служит основной причиной летальности. Об этом необходимо помнить. Возможно, кровотечение из коллатеральных сосудов уменьшится, если не вводить системно гепарин. Лапаротомия может стать необходимой, если присутствует один или несколько факторов риска развития компартмент-синдрома (необходимость во внутриаортальном баллоне, наличие тяжелой коагулопатии, необходимость проведения массивной гемотрансфузии, переход с бифуркационного стент-графта на линейный ортоунилатеральный), что может уменьшить явления гипотензии и олигурии, улучшить дыхательную функцию легких.

РЕКОМЕНДАЦИИ

- *В дополнение к рутинному мониторингу физиологических функций пациентам после проведения эндопротезирования по поводу разрыва аневризмы брюшной аорты необходим ежечасный контроль внутрипузырного давления, что позволяет своевременно выявить абдоминальный компартмент-синдром (уровень доказательств В).*

Ишемия органов

Среди самых неприятных осложнений EVAR – ишемические (висцеральных органов, спинного мозга, почек). Самая распространенная причина их появления – дистальная эмболия или ишемия/реперфузия после имплантации внутриаортального баллона. Спинальная ишемия наблюдается до 11,5% случаев эндопротезирования по поводу разрыва аневризм [438], она является следствием окклюзии внутренней подвздошной артерии, длительной функциональной окклюзии аорты. Использование контрастного вещества до операции при КТ или во время интраоперационного исследования ассоциируется с риском развития почечной недостаточности, усугубляющейся гипоперфузией, гипотензией и эмболией.

Эндолики

У 5–25% больных наблюдаются эндолики I типа [414, 427, 435, 439, 440]. Такой разброс является, возможно, результатом разных анатомических критериев, которые используются для определения показаний к EVAR.

Высокие уровни эндоликов первого типа диктуют необходимость ужесточения анатомических показаний для эндопротезирования при разрывах АБА. Эндолики этого типа недопустимы, так как они сводят на нет весь эффект эндопротезирования. Возможность развития эндоликов в отдаленном периоде пока не исследована.

16. НАБЛЮДЕНИЕ ЗА ПАЦИЕНТАМИ, ПЕРЕНЕСШИМИ ОТКРЫТУЮ РЕКОНСТРУКЦИЮ ИНФРАРЕНАЛЬНОЙ АБА

Реальное значение выполненной операции по поводу АБА состоит в улучшении отдаленной выживаемости этой категории больных, но большая часть публикуемых работ концентрируется исключительно на ближайшем послеоперационном периоде. Показателем хорошего позднего результата служит отдаленная выживаемость и отсутствие таких осложнений, как разрыв аневризмы, рецидив заболевания, инфекция протеза, аорто-кишечная фистула, миграция протеза. Эта глава посвящена выживаемости больных и лечению поздних осложнений.

16.1. Выживаемость и функциональный исход

5-летняя выживаемость больных после плановых открытых операций варьирует от 60 до 75% по сравнению с приблизительно 80% в общей популяции, схожей по возрасту и полу [242, 441–446]. Причиной тому служит значительное большее число сопутствующих заболеваний у больных с АБА [447–449]. Основными причинами смерти пациентов в отдаленном периоде после операции по поводу АБА служат заболевания сердца (44%), онкологические болезни (15%), разрыв других аневризм (11%), инсульт (9%) [441, 442, 449]. На примере 263 больных с АБА, подвергнутых коронарографии, было показано, что наличие аневризмы является индикатором заболевания коронарных артерий [450]. Вместе с тем, на сегодняшний день не было проведено исследований, подтверждающих ценность профилактического вмешательства на коронарных артериях для увеличения продолжительности жизни после резекции АБА.

РЕКОМЕНДАЦИИ

- *Все больные после оперативного лечения АБА должны получать лечение, включающее аспирин, статины, ингибиторы АПФ и β -блокаторы (уровень доказательств В).*

Еще один фактор, ухудшающий прогноз у больных с АБА, — развитие инсульта, причем не только в связи с сопутствующим заболеванием сонных артерий, но и вследствие высокой частоты артериальной гипертензии у таких пациентов [441, 451].

16.2. Параанастомотические аневризмы

В это понятие входят ложные аневризмы, которые образуются в результате нарушения целостности анастомоза, и истинные аневризмы, возникающие из стенок артерии в области анастомоз. Параанастомотические аневризмы имеют мультифакторную природу. У больных с этой патологией следует принимать во внимание возможный разрыв нити, тип использованного синтетического материала, дегенерацию стенки артерии и инфекцию. В материале Szilagyi, проанализировавшего 15-летний опыт открытых реконструкций аорты, чаще всего поражались бедренные (3%), подвздошные (1,2%) артерии и инфраренальная аорта (0,2%) [452]. Однако это исследование было

закончено еще до широкого внедрения КТ, поэтому оно могло не учитывать внутрибрюшные параанастомотические аневризмы. В исследовании Edwards и соавт. частота параанастомотических аневризм аорты составляла 10% в течение 10 лет наблюдения с помощью регулярного дуплексного сканирования [453]. Уonen с соавт. подтверждают, что через 10 лет у 20% больных развиваются ложные аневризмы бедренных анастомозов [454]. В настоящее время нет исследований, посвященных естественному течению параанастомотических аневризм, но в связи с тем, что такие аневризмы обладают потенциальным риском разрыва, необходимо их плановое оперативное лечение. Обычно выполняются операции резекции аневризмы с протезированием, через лапаротомный или забрюшинный доступы в случае аневризмы аорты. Возможно использование эндопротезирования при подходящих анатомических условиях [455, 456].

РЕКОМЕНДАЦИИ

- *Рекомендуется регулярное обследование зон анастомозов с целью исключения параанастомотических аневризм с помощью КТ или дуплексного сканирования (через 5, 10 и 15 лет) (уровень доказательств В).*

16.3. Естественное течение аневризм общей подвздошной артерии после линейного протезирования аорты

Пока неизвестно, какой вид протеза (линейный или бифуркационный) лучше использовать для протезирования аорты. Сторонники бифуркационного протезирования утверждают, что этот вид операции предотвращает последующее развитие аневризм общих подвздошных артерий (ОПА). В ретроспективном исследовании историй болезни 438 пациентов, Huang и соавт. обнаружили, что средний рост аневризм ОПА составлял 0,29 см в год [457]. К тому же, ни одна из подвздошных аневризм менее 3,8 см не разорвалась в течение среднего периода наблюдения 3,7 года. В проведенном Hassen-Khodja и соавт. проспективном исследовании было показано, что в течение относительно длительного времени (4,8 года) ни у одного больного с аневризмой ОПА менее 25 мм на момент первичной операции не потребовалось повторного вмешательства в связи с расширением артерий дистальнее протеза [458]. Эти данные были подтверждены Ballota и соавт., показавшими, что не было ни одного разрыва или значительного расширения ОПА в течение 7,1 года среди 201 больного с линейным протезом аорты, у которых на момент первичной операции подвздошная артерия была менее 25 мм [459].

РЕКОМЕНДАЦИИ

- *В случаях умеренного расширения подвздошных артерий менее 25мм допустимо использование линейного протеза. Диаметр подвздошной артерии более 25мм является показанием для имплантации бифуркационного протеза (уровень доказательств В).*

16.4. Инфекция протеза

Частота инфицирования синтетических протезов варьирует от 0,3 до 6% [460–463]. Это число зависит от локализации протеза, но все они находятся в группе риска развития инфекции, как в момент имплантации, так и позднее, при гематогенной диссеминации во время, например, эндоскопических процедур с биопсией или стоматологических манипуляций. Частота инфицирования внутрибрюшных протезов аорты составляет менее 1% [464, 465]. Присутствие синтетическо-

го материала на бедрах увеличивает частоту инфекции до 2–4% [465]. Еще одним фактором риска развития инфекции протеза являются повторные или экстренные операции. Если возникает инфекция полостных протезов или она вызвана маловирулентными микроорганизмами, то иногда верификация диагноза довольно затруднительна. Проявления парапротезной инфекции могут быть весьма различными: от сепсиса до нагноения на бедре или формирования ложной аневризмы [466]. Чаще всего высеваются стафилококки, на первом месте стоит *S.epidermidis*, за ним следуют *S.aureus* и *E.coli* [467].

РЕКОМЕНДАЦИИ

- *В связи с потенциальным риском возникновения инфекции протеза за счет гематогенного диссеминирования перед проведением эндоскопических процедур с биопсией или стоматологических манипуляций рекомендуется проводить антибиотикопрофилактику (уровень доказательств С).*

Отдельно следует рассматривать случаи протезно-кишечной фистулы. Частота развития фистул менее 1% [466–468]. В обзоре литературе Bergqvist с соавт. обнаружили 1135 описанных случаев протезно-кишечной фистулы. Чаще всего поражается двенадцатиперстная кишка, хотя фистула может локализоваться в любой части тонкой и толстой кишки [466–470]. Фистула может образоваться в любое время после операции. Основным симптомом является массивное кровотечение у половины пациентов и генерализованный сепсис у 25% из них. Чаще кровотечение развивается, когда дефект анастомоза открывается в желудочно-кишечный тракт, тогда как сепсис и абсцесс являются симптомами парапротезной фистулы с вовлечением тела протеза. Для фистулы типична задержка в диагнозе, он ставится методом исключения и часто подтверждается с помощью эндоскопического или КТ исследования [471,472]. С другой стороны, нормальная картина при эндоскопии не может быть основанием для отказа от диагноза аорто-энтеральной фистулы, чувствительность метода составляет 50% [472].

РЕКОМЕНДАЦИИ

- *Любое желудочно-кишечное кровотечение у больного с имплантированным аортальным протезом должно быть основанием для обследования на предмет протезо-кишечной фистулы (уровень доказательств В).*

Обычно с помощью КТ можно получить большую часть информации, касающейся наличия парапротезной инфекции, протяженности поражения и т.д. Чувствительность и специфичность методики достигает 90–100%, когда речь идет о запущенных случаях [473–475]. Но при инфекции слабой степени эти показатели снижаются до 65% [476]. В отличие от КТ, магнитно-резонансная томография позволяет дифференцировать воспалительные жидкостные скопления от гематомы. Последние исследования показали эффективность сочетания позитронно-эмиссионной и компьютерной томографии [477].

Нерешенный вопрос: существует необходимость поиска методики, позволяющей оценить инфекцию протеза.

Обычно лечение включает удаление всего инфицированного протеза с экстраанатомической реконструкцией.

Последние находки привели к необходимости пересмотра этих принципов. Первое: во многих случаях вместо высоковирулентных *S.aureus* стали высеваться слабовирулентные *S.epidermidis*. Второе: появились сообщения об успешном лечении инфекции протезов без их удаления. Третье: появившиеся в настоящее время методики консервации позволяют применять трупный или животный аортальный или венозный материалы в положении *in situ*. И, наконец, четвертое: появились протезы, импрегнированные антимикробным материалом.

Учитывая вышесказанное, можно сделать следующие выводы. Накоплен большой опыт операций по удалению инфицированных протезов с экстраанатомическими реконструкциями. Но летальность (11–44%), частота повторных инфекций протеза (3–37%) и дефектов культи аорты (3–24%) по-прежнему остаются высокими. На сегодняшний день было опубликовано всего несколько работ по реконструкциям *in situ* у таких больных, во всех частота летальных исходов и ампутаций ниже, хотя сохраняется высокий уровень реинфекции протеза [478–480]. Летальность при реконструкциях *in situ* с помощью аллопротезов варьирует от 9 до 56% с низкой частотой ампутаций, но с высоким риском стенозов в отдаленном периоде или аневризматической трансформации аллографта и риском негерметичности аортального анастомоза практически в каждом сообщении [481–487]. Наконец, последние работы посвящены *in situ* реконструкциям аорты с помощью собственной поверхностной бедренной вены, что впервые было описано Clagett [488] и Nevelsteen [489,490]. Летальность колеблется между 7 и 32%, наблюдается низкий уровень реинфекции и различная частота осложнений со стороны аутолены. Однако недавние работы показали, что эта техника применима только у стабильных пациентов со слабовирулентными организмами и без аорто-кишечной фистулы [490,491], что делает сравнение результатов различных видов операций затруднительным. С другой стороны, было показано, что у нестабильных больных с генерализованным сепсисом и кровотечением в качестве «мостика» к окончательной реконструкции может быть применено эндопротезирование [492].

В мета-анализе, проведенном O'Connor с соавт., было показано, что экстраанатомическое шунтирование с удалением инфицированного протеза [494] сопровождается самой высокой частотой осложнений, затем следует реконструкция *in situ* с помощью аутолены, аллографтов и, наконец, *in situ* реконструкция за счет импрегнированного антибиотиком протеза [483, 487, 495, 496]. Однако относиться к этим результатам следует с определенной долей осторожности, так как большинство проанализированных исследований носили ретроспективный характер без четких конечных точек, причем авторы включали как случаи первичной инфекции аорты, так и случаи инфекции протезов аорты. В этих работах самые запущенные случаи парапротезной инфекции лечились с помощью удаления протеза и экстраанатомического шунтирования.

РЕКОМЕНДАЦИИ

- *У нестабильных пациентов для остановки кровотечения могут быть применены временные методики, такие как имплантация стент-графта (уровень доказательств С).*
- *У стабильных больных с инфекцией протеза и кишечной фистулой, вызванной высоковирулентными микроорганизмами, рекомендуется выполнять двухэ-*

тапные оперативные вмешательства в виде экстраанатомического шунтирования, а затем удаления протеза, дренирования раны, укрытия культи аорты с помощью сальника и ушивания дефекта кишки или выключения поврежденного участка кишки (уровень доказательств В).

- У пациентов без кишечной фистулы в качестве трансплантата для протезирования аорты по методике *in situ* можно применять как собственную поверхностную бедренную вену, так и аорто-подвздошный аллопротез, лучше с антибактериальным покрытием (уровень доказательств С).
- Протезы с антибактериальным покрытием при реконструкциях *in situ* следует применять только у больных с ограниченной инфекцией (уровень доказательств С).

Нерешенный вопрос: существует необходимость создания протезов аорты, устойчивых к инфекции.

16.5. Тромбоз бранши протеза

Длительная проходимость аортальных протезов является одним из преимуществ такого вида реконструкций. Hallett и соавт. сообщают о 3% частоте тромбозов в течение 10 лет в серии открытых операций на аорте у 307 больных [497]. Viansari наблюдали 5,3% тромбозов протезов в течение в среднем 8 лет, причем следует учесть, что около у 49% больных первично была выполнена аорто-бедренная реконструкция по поводу окклюзионно-стенотических поражений [266]. В наблюдениях Соград и соавт. тромбоз бранши протеза по данным КТ наблюдался у 2,6% больных в течение 7 лет [265], причем только у 12% пациентов первичная операция была выполнена в объеме аорто-бедренного протезирования. Стенозы бранш протеза могут быть ликвидированы с помощью стентирования. Вмешательства по поводу тромбоза протеза включают в себя тромбэктомию или тромболитис с последующими эндоваскулярной или открытой операцией.

РЕКОМЕНДАЦИИ

- В программу наблюдения за больными после открытых операций по поводу АБА, помимо клинического осмотра, необходимо включать дуплексное сканирование с измерением ЛПИ (уровень доказательств В).

16.6. Нарушение сексуальной функции

После операций по поводу АБА могут возникнуть импотенция и ретроградная эякуляция, которые являются следствием повреждения автономной иннервации во время выделения аорты и подвздошных артерий [498]. В исследовании ADAM [499] у 40% мужчин до операции уже наблюдалась импотенция и у менее 10% импотенция развилась после реконструкции в течение первого года после операции. Но со временем частота новых случаев импотенции увеличивается и уже через 4 года более 60% респондентов сообщают об импотенции, что является отражением мультифакторного происхождения заболевания в этой возрастной группе. Аккуратное выделение аорты со стороны левой стенки позволяет сохранить нервы, проходящие в этой зоне и пересекающие левую общую подвздошную артерию спереди, что приводит к снижению частоты этого осложнения [500]. Другой причиной развития послеоперационной импотенции является снижение объемного кровотока в малом тазу в связи с окклюзией или эмболизацией внутренней подвздошной артерии.

РЕКОМЕНДАЦИИ

- При реконструкциях по поводу АБА рекомендуется аккуратное выделение аорты с сохранением нервных структур и кровотока по внутренним подвздошным артериям, что позволяет избежать нарушения сексуальной функции (уровень доказательств С).

16.7. Осложнения в отдаленном периоде, связанные с доступом

Как и любая другая полостная операция, открытые вмешательства по поводу АБА связаны с риском развития послеоперационных вентральных грыж. Среди 45660 пациентов в базе данных Medicare было обнаружено, что осложнения, связанные с доступом после лапаротомии и требующие хирургической коррекции в течение 4 лет, значительно чаще возникали после открытых операций, чем после EVAR: операции по поводу спечной кишечной непроходимости – 1,5% против 0,5% ($p < 0,001$) и пластика вентральных грыж – 5,8% против 1,1% ($p < 0,001$). Необходимость в пластике грыжи в 2,8 раз чаще возникает после реконструкций по поводу АБА, чем после операций по поводу ишемии конечностей ($p < 0,001$) [501]. Интересно, что и после забрюшинного доступа к аорте существует риск формирования грыжи [502]. Хотя доступы к бедренным артериям выполняются нечасто у пациентов с АБА, все же и у этих больных существует риск возникновения послеоперационных сером, лимфорей и повреждения нервных структур.

Нерешенный вопрос: у больных после открытых операций по поводу АБА существует значительно больший риск возникновения вентральных и паховых грыж по сравнению с больными, оперированными по поводу окклюзионно-стенотического поражения аорты. Необходимо проведение крупных мультицентровых исследований для подтверждения этого факта.

17. НАБЛЮДЕНИЕ ПОСЛЕ ЭНДОВАСКУЛЯРНОГО ЛЕЧЕНИЯ АБА

В рандомизированных исследованиях [276, 503] было доказано, что эндопротезирование снижает периоперационную летальность и число осложнений по сравнению с открытыми операциями. Отдаленная выживаемость после обеих операций одинаковая, однако, число отдаленных осложнений после EVAR значительно больше, включая такие специфические осложнения, как эндолики, что требует пожизненного наблюдения. В литературе сообщается, что осложнения и повторные вмешательства после эндопротезирования могут возникнуть до 8 лет после первичной операции [119, 504].

17.1. Выживаемость и отдаленные исходы после эндопротезирования

Эндопротезирование, без сомнений, по сравнению с открытыми операциями обладает рядом преимуществ в короткие сроки после вмешательства, но в отдаленные сроки результаты не столь благоприятные. В исследовании EVAR I [503] низкая аневризма-связанная летальность после эндопротезирования (4% в группе EVAR против 7% в группе открытых операций) в течение 4 лет нивелировалась, общая летальность по разным причинам достигла 28% в обеих группах. Схожие результаты получены в DREAM [276], где была низкая аневризма-связанная летальность в группе EVAR в течение 2 лет (2,1% против 5,7%), но выживаемость в обеих группах была схожей: 89,6% в группе открытых операций и

89,7% в группе EVAR. Концепция аневризма-связанной летальности была введена для оценки эффективности реконструкции АБА в предотвращении смерти от ее разрыва. В течение 30 дней достигается 3% разница в летальности между эндопротезированием и открытыми вмешательствами, так как любая смерть в этот промежуток считается связанной с аневризмой. В исследованиях EVAR и DREAM кривые выживаемости пересеклись на второй год после рандомизации. Однако, так как в этой группе больных 5-летняя летальность составляет 30% и более [505–507], то преимущество в выживаемости даже в течение первого года уже должно считаться успехом. В исследованиях EVAR I и DREAM было показано значительное улучшение качества жизни после эндопротезирования в течение первых 3 мес. после процедуры, которое затем нивелировалось. Schermerhorn и соавт. проанализировали по 22830 случаев из базы данных Medicare из каждой группы (EVAR и открытых операций) и продемонстрировали, что кривые выживаемости пересекаются только после 3 года, преимущество в выживаемости было более длительным у больных старшего возраста. В течение 4 лет в группе EVAR чаще встречались разрывы аневризм (1,8% против 0,5%, $p < 0,001$), повторные вмешательства по поводу АБА (9,0% против 0,5%, $p < 0,001$), включая как крупные – 1,6% против 0,6%, $p < 0,001$ (открытое вмешательство с протезированием *in situ* или экстраанатомическим шунтированием, конверсии на открытые операции, операции по поводу инфекции протеза), так и малые вмешательства (7,8% против 1,3%, $p < 0,001$).

РЕКОМЕНДАЦИИ

- Для вторичной профилактики сердечно-сосудистых событий все больные после эндопротезирования аорты должны получать так называемое «best medical treatment», включающее статины, аспирин, ингибитор АПФ или β -блокатор (при необходимости) (уровень доказательств В).

17.2. Эндолики

В 1997 г. White и соавт. [514] предложили термин «эндолик» (негерметичность) для описания «сохраненного кровотока внутри аневризматического мешка, но снаружи от эндопротеза». Они различали ранний или первичный эндолик, который появляется в течение первых 30 дней после операции, и поздний или вторичный эндолик, который развивается уже в дальнейшем. Schlosser и соавт. [508] показали, что эндолики являются основной причиной разрыва АБА у 160 из 235 больных. При анализе случаев разрывов АБА из базы данных MEDLINE и Embase, эндолики первого типа вызвали разрыв у 88, второго типа – у 23, третьего – у 26, эндотензия – у 9 пациентов. Тип эндолика не был уточнен у 14 больных с разрывом аневризмы.

Эндолики наблюдаются почти у каждого четвертого больного после процедуры эндопротезирования в течение периода наблюдения [509–511]. Это одна из самых часто встречающихся патологических картин во время обследования таких больных в отдаленные сроки и это та причина, по которой больные должны наблюдаться в течение всей своей жизни. Самый распространенный тип – тип II, который связан с продолжающимся кровотоком из боковых ветвей аневризмы. Чаще всего за счет оттока через эти ветви и ограничивается давление внутри аневризматического мешка. Если же отсутствует возможность оттока через эти ветви, то давление внутри мешка продолжает нарастать и может привести к развитию осложнений [512].

В настоящее время известны четыре типа эндоликов, которые приведены в таблице 10 [513, 514, 533].

Эндолик типа I представляет собой сохраненный кровоток в аневризматический мешок за счет неплотной фиксации проксимального (тип IA) или дистального стентов (тип IB). Тип IC связан с кровотоком из подвздошной артерии после ее окклюзии. Частота эндоликов первого типа закономерно возрастает в тяжелых анатомических ситуациях, таких как короткая или ангулированная шейка аневризмы, кальцификация зоны фиксации стентов. Эндолики этого типа приводят к резкому повышению внутримешкового давления и связаны с риском разрыва АБА. Анализ историй болезни 4291 больных из регистра EUROSTAR в 2002 году показал, что эндолики первого и третьего типа наиболее часто встречаются на момент разрыва [515].

Развитие проксимального эндолика первого типа в отдаленные сроки свидетельствует как о неадекватной фиксации стент-графта, так и о расширении шейки аневризмы. Из анализа результатов исследования EVAR I очевидно, что дилатация шейки АБА развивается значительно чаще после эндопротезирования, чем после открытой операции [516]. Если не обнаружено миграции стент-графта, то эндолик первого типа может быть ликвидирован баллонной дилатацией или имплантацией стента Palmaz [517]. Но, если произошла миграция эндопротеза, то эти меры будут неэффективны и придется выбирать между переходом на открытую операцию, особенно у больных с большими аневризмами и не имеющих противопоказаний для открытой операции [518], или имплантацией проксимальной манжеты или фенестрированного стент-графта на уровне почечных артерий.

Иногда некоторые эндолики первого типа могут закрыться самостоятельно ко времени первого осмотра после операции. Но даже если это и происходит, все равно эндолики этого типа могут привести к тяжелым последствиям в связи с возможной передачей давления на аневризматический мешок через тромб. Это объясняет, почему эмболизация с помощью спиралей неэффективно предотвращает разрывы аневризм при эндоликах первого и второго типов [513].

Тактика лечения вторичных дистальных эндоликов

Тип эндолика	Источник кровотока в аневризматическом мешке
I	Место фиксации
A	Проксимальный конец стент-графта
B	Дистальный конец стент-графта
C	Окклюдор подвздошной артерии
II	Ретроградный кровоток из боковых ветвей аневризматического мешка
A	Простой: одна проходимая ветвь
B	Сложный: две и более ветвей
III	Дефект стент-графта
A	Дефект места соединения модулей стент-графта
B	Дефект ткани протеза
IV	Порозность ткани эндопротеза до 30 дней после имплантации
Время обнаружения эндолика	Первичные – от момента эндопротезирования Вторичные – появляются в отдаленном периоде после первично отрицательной КТА
Эндотензия	Увеличение АБА с повышением внутримешкового давления после EVAR без визуализируемых эндоликов на отсроченных контрастных КТА

Из White и соавт. [514], Chaikof и соавт. [533], Veith и соавт. [513]

первого типа, в целом, проще. В большинстве случаев достаточно продлить бранши эндопротеза дистальнее в общую или наружную подвздошную артерию. При последнем варианте следует учитывать необходимость эмболизации внутренней подвздошной артерии для предотвращения ретроградного кровотока в аневризматический мешок. Если противоположная внутренняя подвздошная артерия окклюзирована, то желательно использовать стент-графт с боковой браншей, которая помогает сохранить кровоток в одной из внутренних подвздошных артерий. Развитие вторичного дистального эндолика первого типа также может быть связано с сокращением аневризматического мешка, что подтягивает дистальную браншу эндопротеза в аневризматический мешок. В связи с этим рекомендуется удлинить браншу минимум на 3 см в общую подвздошную артерию.

РЕКОМЕНДАЦИИ

- *Необходимо ликвидировать все эндолики первого типа (уровень доказательств В).*

Эндолики II типа связаны с ретроградным кровотоком из нижней брыжеечной артерии (НБА) – тип IIa, поясничных артерий – тип IIb или других коллатеральных артерий, исходящих из аневризматического мешка. Необходимо идентифицировать каждый источник эндолика второго типа, чтобы исключить эндолики типа I, однако иногда это бывает трудно сделать. Кровоснабжение аневризматического мешка через боковые ветви наблюдается на послеоперационных сканах у 20% больных [519, 520]. Около 50–80% таких эндоликов разрешаются самостоятельно в течение первых 6 мес. после вмешательства и никакого специфического лечения не требуется [365, 367, 521, 522], но у небольшой части больных они сохраняются или закрываются в более поздние сроки, поэтому требуют внимания. Несмотря на относительно доброкачественное течение таких эндоликов и тот факт, что при этом аневризма имеет стабильное течение, что свидетельствует о низком давлении внутри аневризмы [513], эндолики второго типа тоже могут привести к увеличению аневризмы и риску ее разрыва.

Показания к лечению эндоликов второго типа возникают при увеличении аневризматического мешка [520, 523, 524]. На сегодняшний день предложено несколько методов лечения таких эндоликов. Самым малоинвазивным способом представляется эмболизация спиралей через суперселективную катетеризацию верхней ягодичной артерии или верхней брыжеечной артерии или поясничных артерий [365]. Появились технологии, позволяющие проникнуть в аневризматический мешок с помощью микрокатетера и эмболизировать ветви аневризмы. Дополнительно в мешке оставляются спирали [525]. Группе исследователей во главе с Mansueto и соавт. [526] удалось добиться прекрасных результатов при транскавальной катетерной эмболизации. Сообщается о возможности транслюмбарной эмболизации ветвей аневризматического мешка под КТ-контролем [527]. В случае неудачи эмболизации существует возможность лапароскопического клипирования боковых ветвей аневризматического мешка, но это требует опыта проведения лапароскопических операций [528].

Наконец, всегда можно выполнить лапаротомию и лигировать эти ветви, вскрыть аневризматический мешок и прошить их изнутри или выполнить стандартное открытое протезирование аневризмы. Некоторые эндолики, особенно типов II и IV, можно увидеть только с помощью МРА с контрастным веществом [529, 530].

РЕКОМЕНДАЦИИ

- *Компьютерная томография в отсроченной артериальной фазе является методом выбора для выявления эндоликов II типа (уровень доказательств В).*

Нерешенные вопросы: некоторые эндолики нельзя выявить даже с помощью КТ. Необходим поиск новых способов визуализации этих осложнений, включая МРА с контрастированием.

РЕКОМЕНДАЦИИ

- *За эндоликами второго типа без увеличения аневризматического мешка можно безопасно наблюдать (уровень доказательств В).*
- *При наличии эндолика второго типа и увеличении аневризматического мешка на 1 см и более показано эндоваскулярное или лапароскопическое лечение, в случае неудачи – переход на открытую операцию (уровень доказательств В).*

Эндолики третьего типа связаны с дефектами в области соединения модулей эндопротеза (тип IIIa) или разрывом ткани эндопротеза (тип IIIb). Разъединение эндопротеза в области модулей обычно происходит в результате короткой зоны перекрытия между двумя стент-графтами. Обычно с этой проблемой можно справиться с помощью имплантации дополнительного покрытого стента в эту область. Следует отметить, что стент-графты могут разъединяться в результате миграции или ангуляции эндопротеза. В таких случаях рассматривается вопрос о переходе на открытую операцию.

РЕКОМЕНДАЦИИ

- *Все эндолики третьего типа подлежат лечению (уровень доказательств В).*

Эндолики IV типа связаны с порозностью ткани эндопротеза и могут наблюдаться в течение 30 дней после операции. Это определение не включает в себя дефекты ткани эндопротеза, которые не закрываются и после 30 дней (тип IIIb).

Если при обследовании выявляется эндолик, но сам источник обнаружить не удастся, то такой эндолик считается эндоликом с невыявленным источником.

РЕКОМЕНДАЦИИ

- *Эндолики четвертого типа не нуждаются в лечении (уровень доказательств В).*

Термин «эндотензия» был предложен для обозначения «достаточного давления, которое может привести к разрыву» [531]. Становится очевидным, что даже после эндопротезирования аневризмы может продолжать увеличиваться, несмотря на отсутствие визуализируемых эндоликов, и разорваться. Проблема состоит в том, что до сих пор неизвестно, какое давление необходимо для разрыва аневризмы и что опаснее: продолжающееся повышение давления внутри мешка или перепады давления в процессе сердечного цикла [532]. Дополнительный фактор – присутствие или отсутствие эндолика. Внутримешковое давление может повышаться в связи с наличием эндолика со слабым кровотоком или за счет передачи давления через сгусток крови (виртуальный эндолик), этим в настоящее время объясняется увеличение некоторых АБА и наличие эндотензии без визуализируемых эндоликов [531]. К тому же эндотензия может вызываться реально существующим эндоликом, который просто не обнаружен.

Увеличение аневризмы – это доказательство повышения давления внутри аневризматического мешка по сравнению с окружающими тканями. Были сделаны попытки измерения давления внутри мешка с помощью транслюмбарной пункции или с помощью проведения катетера между стент-графтом и стенкой мешка, но ни одна из этих методик не получила распространения. После этого большинство авторов пришли к заключению, что, если не обнаружен эндолик, но аневризма продолжает увеличиваться, независимо от состояния давления внутри аневризматического мешка, то следует думать о проведении повторной открытой операции или имплантации нового эндопротеза.

РЕКОМЕНДАЦИИ

- *Увеличение диаметра аневризмы ≥ 10 мм после эндопротезирования без признаков наличия эндоликов обычно служит показанием для повторного эндопротезирования или открытой операции (уровень доказательств В).*

17.3. Послеоперационная миграция стент-графтов

Миграция эндопротеза определяется как его смещение более 10 мм по отношению к анатомическим ориентирам (по данным трехмерной реконструкции КТ-изображений) или любая миграция, приведшая к появлению симптомов или требующая вмешательства [533–535]. Миграция описана для всех стент-графтов, представленных сегодня на рынке, включая линейные без модулей, модульные, с супра- и инфраренальной фиксацией и эндопротезов с продольной поддерживающей системой. В большинстве сообщений отмечается, что частота миграции стент-графтов увеличивается через 24 месяца после имплантации [535–537]. Миграция стент-графта может быть асимптомной и проявляться на КТ как эндолик первого типа с увеличением давления внутри аневризматического мешка, которое может привести к его разрыву. Множество факторов ответственны за миграцию эндопротеза: шейка аневризмы и морфология АБА, точность имплантации, послеоперационное увеличение шейки аневризмы, неудачная проксимальная фиксация стент-графта и характеристики стент-графта.

Важный фактор возникновения миграции эндопротеза – длина проксимальной шейки аневризмы. В инструкции по использованию большинства эндопротезов говорится, что необходимая длина шейки должна быть 15 мм. Tonnessen и соавт. [535] обнаружили, что у больных с мигрировавшим эндопротезом длина шейки была короче – $22 \pm 2,1$ мм против $31,2 \pm 1,2$ мм, $p=0,02$.

Ангуляция проксимальной шейки аневризмы ($>45^\circ$) предрасполагает к миграции стент-графта. Диаметр проксимальной шейки – еще один фактор, который может привести к миграции. Сао и соавт. [536] показали, что размер шейки аневризмы более 25 мм является фактором риска ее дальнейшего расширения. Данные Connors и соавт. [537] свидетельствует о том, что превышение размера эндографта более чем на 20% связано с поздним расширением шейки аорты и последующей миграцией стент-графта. Ни в одном из исследований не описывается положительная корреляция между степенью превышения размера эндопротеза и частотой развития эндоликов. Создается впечатление, что небольшое превышение размера эндографта (до 25%) уменьшает риск развития эндолика, тогда как в отношении превышения размера эндографта больше этого предела и риска его миграции существуют противоречивые данные [538]. Помимо этого,

эндопротезы с ограниченной радиальной устойчивостью плохо переносят превышение размеров. Коническая проксимальная шейка аневризмы и наличие тромботических масс в шейке тоже связаны с увеличением риска возникновения миграции стент-графта [539].

Расширение проксимальной шейки как причина миграции эндопротеза является темой продолжающихся дебатов. Rodway и соавт. [516] на примере подгруппы больных из исследования EVAR I показали, что увеличение размера аортальной шейки через 2 года после вмешательства происходило чаще в группе эндопротезирования по сравнению с группой открытых операций, и, чем больше диаметр шейки аневризмы, тем больше риск дальнейшей ее дилатации, так как в таких случаях аортальная стенка обычно более поражена [540, 541]. Resch и соавт. [542] показали, что дизайн эндопротеза, его характеристики, включая супраренальную фиксацию, фиксация только за счет радиального усилия без крючков, тоже ответственны за миграцию. Malina и соавт. [543] на трупном материале показали, что крючки усиливают в десятки раз силу фиксации эндографта. Heikkinen и соавт. [544] были первыми, кто сообщил о важности подвздошной фиксации эндопротеза; Benhardash и соавт. [545] обнаружили, что стабильность позиции супраренально или инфраренально фиксированного стент-графта может быть связана с его фиксацией в подвздошном сегменте и рекомендовали удлинение подвздошного модуля эндопротеза как минимум на 3 см в общую подвздошную артерию, предпочтительнее в область бифуркации подвздошных артерий.

Нерешенный вопрос: у больных с подходящей анатомией достигаются отличные результаты при эндопротезировании инфраренальной АБА. Дилатация шейки аневризмы в отдаленном периоде после вмешательства – это основная проблема таких операций, так как она может привести к ослаблению фиксации протеза и его миграции.

17.4. Разделение модулей эндопротеза

При модульном строении эндопротеза существует риск разделения отдельных компонентов устройства. Такое осложнение чаще встречалось при использовании первого поколения стент-графтов, но даже сегодня это – одна из причин проведения регулярных рентгеновских и КТ исследований. Кроме того, уменьшение размеров аневризматического мешка после эндопротезирования создает дополнительное усилие на эндопротезе, что также может привести к разделению компонентов эндографта и возникновению эндоликов третьего типа с увеличением давления в аневризматическом мешке, что требует имплантации дополнительного стент-графта в эту область или перевода бифуркационного эндопротезирования в аорто-униподвздошное [545, 546]. Описаны случаи поломки металлических стентов для супраренальной фиксации, что может привести к их отделению от самого эндографта с его последующей миграцией. У больных с вырженной ангуляцией шейки аневризмы также наблюдается усталость металла [546].

17.5. Основания для регулярного наблюдения за пациентами после EVAR

Осложнения после эндопротезирования АБА уже хорошо известны, и в настоящее время все пациенты после этого вмешательства должны регулярно наблюдаться. Наибольшие опасения вызывают эндолики,

связанные с протезом, продолженный рост аневризмы и миграция стентов в аортальной и подвздошной зонах фиксации, разделение модулей эндопротеза. Методы наблюдения включают рентгенографию, дуплексное сканирование, КТ с контрастированием, МРТ и изменение давления внутри аневризматического мешка. Однако, как показали исследования Schlosser и соавт. [508], разрыв аневризмы может произойти и у больных без диагностированных эндоликов.

17.6. Рентгенография

Рентгенография в двух проекциях – передне-задней и латеральной – очень точный метод диагностики поломок стентов и разъединения модулей эндопротеза. Также можно визуализировать миграцию стент-графта, но оценить диаметр и наличие эндоликов сложно, поэтому при наблюдении в отдаленном периоде рентгенография не может быть использована изолированно.

17.7. Цветовое дуплексное сканирование

В недавнем мета-анализе 21 опубликованных исследований, сравнивающих КТА и цветовое и контрастное дуплексное сканирование, было продемонстрировано, что чувствительность и специфичность дуплексного сканирования составляет 0,77 и 0,94, соответственно [548]. Для сравнения, эти же показатели для контрастного дуплексного сканирования составляют 0,98 и 0,88. К этим цифрам следует относиться осторожно, так как проведенное исследование было небольшим. Одно несомненно – эта методика безопасна и обладает потенциальной возможностью обнаружения эндоликов. Отличительная черта контрастного дуплексного исследования состоит в возможности определения направления тока крови, что нереально при КТА. Parent и соавт. [549] сообщают о связи между формой доплеровской волны и исходом эндоликов второго типа. Двухнаправленное движение крови ассоциируется со спонтанным закрытием эндолика второго типа, тогда как монофазная или бифазная форма волны связана с его сохранением. Однако, учитывая малый объем получаемой информации о целостности и миграции стент-графта, контрастное дуплексное исследование тоже не может быть использовано в изолированном виде в отдаленном периоде после EVAR.

17.8. Контрастная компьютерная томография

Наиболее широко применяемым и на сегодняшний день лучшим методом контроля в отдаленном периоде после эндопротезирования является КТ-ангиография. Несмотря на некоторые противоположные сведения, большинство авторов считают, что чувствительность КТА выше, чем дуплексного сканирования [550, 551]. КТА является золотым стандартом для измерения диаметра АБА. Чувствительность и специфичность КТА в обнаружении эндоликов также выше, чем рентгеноконтрастной ангиографии и дуплексного сканирования [552]. Но обнаружение эндоликов напрямую связано с протоколом проведения КТА. В исследовании EUROSTAR [553] было показано, что КТ в отсроченной фазе со срезами толщиной 3 мм является лучшим методом выявления ретроградного заполнения аневризматического мешка через коллатерали. Хорошая визуализация по КТ у больного со спиралью, клеем или другим рентгеноконтрастным материалом после эмболизации источника эндолика затруднительна, поэтому перед введением контрастного вещества проводится КТ без усиления, что при сопоставлении изображений до и после введения контраста позволяет лучше

локализовать эмболизирующий материал. Главными проблемами при частом проведении КТА представляются контраст-индуцированная нефропатия [554], доза рентгеновского облучения с потенциальным риском возникновения онкологических заболеваний [555] и стоимость исследования. Таким образом, КТА может быть единственным методом обследования больных после процедуры EVAR, но ее проведение связано с облучением и нефротоксичностью.

17.9. Магнитно-резонансная томография

МРТ и МР-ангиография служит альтернативой КТ-исследованию. МРТ обладает схожими с КТ возможностями измерения диаметра аорты и обнаружения эндоликов [556] с их лучшим анализом при усилении гадолинием и отсроченными градиент-эхо последовательностями. Главным преимуществом МРТ по отношению к КТ представляется отсутствие облучения и низкая нефротоксичность контрастного препарата, недостатки – отсутствие широкой доступности, сложности в оценке целостности эндографта, наличие артефактов от стальных конструкций, кроме того, исследование противопоказано больным с кардиостимуляторами. В связи с этим, применять данную методику в изолированном виде для наблюдения больных после EVAR нельзя.

17.10. Прямые измерения давления в аневризматическом мешке.

В мировой литературе имеются сообщения о возможности прямого измерения давления в аневризматическом мешке. Несмотря на инвазивность, методика дает информацию о давлении внутри АБА [557]. Была изобретена система неинвазивного измерения давления внутри мешка аневризмы с помощью имплантируемого беспроводного устройства, но наличие тромботических масс может исказить показания датчика. Okhi и соавт. [558] продемонстрировали возможность этой методики при EVAR, но давление внутри АБА не позволяет предсказать судьбу АБА в течение отдаленного периода [559]. На примере небольшого числа больных и в течение короткого срока наблюдения исследования системы Remon (CardioMEMS, Atlanta, Georgia) [560] показали хорошую корреляцию между снижением давления внутри аневризматического мешка и его уменьшением. При наличии эндотензии этот датчик может помочь определиться с тактикой лечения. Но неинвазивное измерение давления не дает информации о целостности эндопротеза и, следовательно, изолированно не может применяться в отдаленном периоде после EVAR.

17.11. Изотопные и экспериментальные исследования

Был проведен ряд исследований возможностей изотопной сцинтиграфии в выявлении эндоликов. При сцинтиграфии с серным коллоидом Технеция Tc99m эндолики не обнаруживались. Были опубликованы результаты исследований с плазменными маркерами АБА. Показано, что после эндопротезирования меняется активность матриксных металлопротеиназ (ММР-9), что, в свою очередь, может играть некоторую роль в отдаленном периоде. Отсутствие снижения уровня металлопротеиназы после EVAR указывает на дальнейший рост аневризмы и может быть ферментным маркером эндоликов [567]. Еще один плазменный маркер роста АБА – комплекс плазмин-антиплазмин [567]. Тем не менее, окончательно роль плазменных маркеров в наблюдении за больными после эндопротезирования или в тактике лечения эндоликов пока не определена.

17.12. Протоколы наблюдения за пациентами после эндопротезирования

Современные протоколы наблюдения, входящие в стандарты лечения таких больных, были взяты из ранних исследований EVAR без отдаленных результатов и адаптированы к конкретному эндографту. Они включают в себя КТА и рентгенографию органов брюшной полости через 1, 6 и 12 месяцев и затем ежегодно [568, 569]. Как уже говорилось ранее, главный недостаток этих протоколов – необходимость подвергать облучению больных с риском развития онкологических заболеваний и контрастная нагрузка почек. К тому же, стоимость такого протокола составляет треть общей стоимости самого эндопротезирования и наблюдения в течение 5 лет [475]. Последние проспективные мультицентровые исследования с 5-летним периодом наблюдения [359, 570, 571] позволили выделить группу больных с отсутствием эндоликов в течение 12 мес. после вмешательства, значительным уменьшением аневризматического мешка и, соответственно, низким риском аневризма-связанных осложнений. В то же, время Sternbergh и соавт. [475] продемонстрировали, что отсутствие эндоликов не гарантирует отсутствие аневризма-связанных осложнений, частота которых составляет 10,5% в течение 5 лет. На основании вышесказанного, был предложен следующий протокол наблюдения за больными после EVAR (Рис. 2).

РЕКОМЕНДАЦИИ

- *Всем больным после эндопротезирования АБА через 30 дней после вмешательства необходимо проведение КТА и рентгенографии брюшной полости в передне-задней и боковой проекциях (уровень доказательств А).*
- *При обнаружении эндолика любого типа или плохого прилегания модулей стент-графта рекомендуется*

проведение КТА через 6 и 12 мес. с рентгенографией органов брюшной полости, при необходимости – коррекция осложнения (уровень доказательств В).

- *У пациентов без эндоликов и с хорошим прилеганием модулей стент-графта можно пропустить КТА через 6 месяцев и выполнить ее через 12 месяцев с рентгенографией брюшной полости (уровень доказательств В).*
- *Если через 12 месяцев не будет обнаружено эндоликов и аневризматический мешок не будет увеличиваться или уменьшится, то рекомендуется ежегодное дуплексное сканирование с обзорной рентгенографией брюшной полости в передне-задней и боковой проекциях, что позволяет визуализировать миграцию, поломку и разъединение модулей эндопротеза. Если телостроение больного не позволяет качественно выполнить дуплексное сканирование, то его можно заменить проведением нативной КТ (уровень доказательств В).*
- *Любое увеличение размера АБА или появление нового эндолика после того, как предшествующее исследование показало полное выключение аневризматического мешка, должно служить основанием для проведения КТА с обзорной рентгенографией брюшной полости (уровень доказательств В).*
- *Наблюдение пациентов с почечной недостаточностью предпочтительнее проводить при помощи дуплексного сканирования, нативных КТ, обзорной рентгенографии брюшной полости (уровень доказательств С).*

Нерешенный вопрос: Обзорная рентгенография брюшной полости в передне-задней и боковой проекциях рекомендуется на всех стадиях наблюдения за больными после эндопротезирования согласно вышеприведенному протоколу. Исследование позволяет

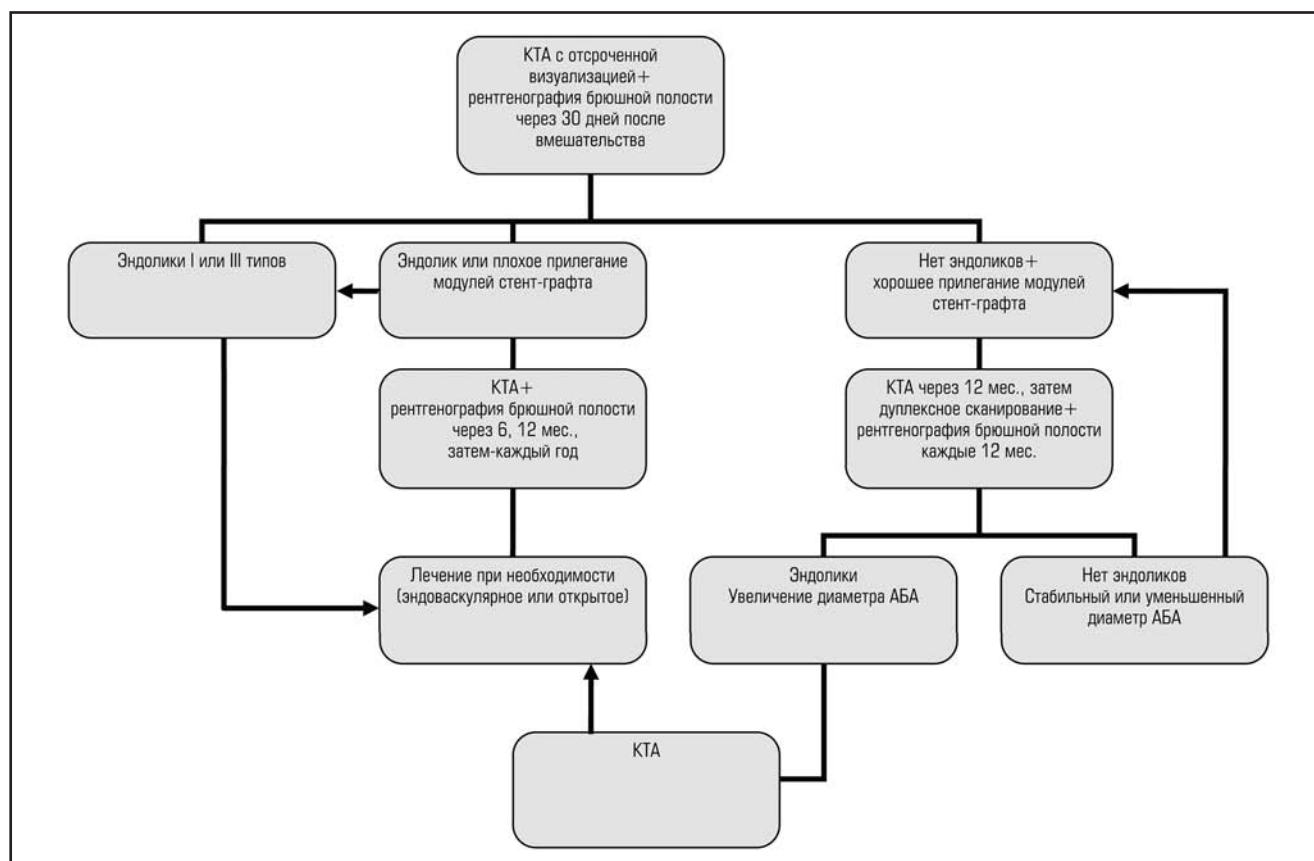


Рис. 2. Протокол наблюдения за пациентами после имплантации эндопротеза АБА.

визуализировать поломки стент-графта, отрыв крючков или фиксирующих стентов и оценить плотность прилегания модулей эндопротеза.

В некоторых учреждениях плохое прилегание модулей стента уже служит основанием для повторного вмешательства, еще до появления эндоликов первого и третьего типа.

Новые эндолики могут выявляться вплоть до 7 лет после первичного вмешательства, что служит основанием для пожизненного наблюдения. Необходимо проведение исследований функции новых моделей стент-графтов в отдаленном периоде.

Требуется разработка послеоперационных протоколов наблюдения, включающих проведение дуплексного сканирования, контрастного дуплексного сканирования и КТ в различные временные промежутки после EVAR.

Существует необходимость исследования эффективности измерения давления в аневризматическом мешке с помощью датчиков давления и их роли в снижении стоимости послеоперационного наблюдения за пациентами с эндопротезами.

17.13. Окклюзия и кинкинг бранши эндопротеза

Как было показано в исследовании EVAR I, риск тромбоза стент-графта выше, чем обычного протеза (2,3% против 0,2%, КР 12,02, $p=0,003$). Любое изменение конфигурации бранши эндопротеза может привести к ее тромбозу. В регистре EUROSTAR за 8-летний период зарегистрировано 3,7% случаев кинкингов бранши стент-графта, что было статистически значимо связано с эндоликами первого и третьего типов, тромбозами эндопротеза, их миграцией и конверсией на открытую операцию [572]. Лечение симптомных больных с кинкингом бранши стент-графта обычно возможно с помощью дополнительного стентирования, тогда как тромбоз бранши требует открытого вмешательства — перекрестного бедренно-бедренного шунтирования. Традиционная баллонная катетерная тромбэктомия менее эффективна в случае тромбоза эндопротеза в связи с наличием ангуляции и связанным с тромбэктомией риском миграции или разъединения модулей стент-графта.

РЕКОМЕНДАЦИИ

- *Наблюдение за пациентами после эндопротезирования обычно включает в себя регулярное цветочное дуплексное сканирование с измерением лодыжечно-плечевого индекса (уровень доказательств В).*

17.14. Инфекция эндопротеза

Риск возникновения инфекции эндопротеза низкий. За 5 лет из 2846 больных после эндопротезирования в регистре EUROSTAR было зарегистрировано только 3 случая парапротезной инфекции — 0,1% [509]. В исследовании EVAR I частота инфекции протеза в обеих группах была сопоставима: 0,4% в группе открытых операций и 0,2% — в группе EVAR (КР 0,48, $p=0,49$) [116]. Schermerhorn и соавт. [118] среди 45660 пациентов в течение 4 лет после вмешательства выявил сопоставимую частоту случаев парапротезной инфекции в группах открытых операций и эндопротезирования (0,2% против 0,3%, $p=0,13$). Как установлено, при открытых операциях по поводу осложнений после EVAR, инфекция стент-графта может сопровождаться формированием аорто-энтеральной фистулы [562]. Профилактика инфекции обычно заключается в использовании принципов антисептики, включающее

тщательное соблюдение стерильности и применение антибиотиков. Тактика лечения не отличается от таковой при открытых операциях.

17.15. Почечная недостаточность после EVAR

После эндопротезирования функция почек снижается приблизительно в том же объеме, что и после открытых операций, но в отдаленном периоде почечная функция ухудшается быстрее после EVAR [573]. Возможных причин тому несколько: повторные введения контрастных веществ при ежегодном КТА, супраренальная фиксация стента с риском повреждения и развития стенозов почечной артерии, тромбоэмболия во время эндоваскулярной процедуры, однако проведенные исследования пока не подтвердили эти предположения [563].

17.16. Качество жизни

В большинстве исследований качество жизни оценивается с помощью опросника EuroQol-5D. В EVAR I и DREAM [276, 503] было показано, что качество жизни ухудшается в обеих группах, но после открытых операций через 4–6 недель оно было хуже, чем после эндопротезирования. Через год качество жизни в обеих группах вновь выравнивалось, за исключением DREAM, где качество жизни в группе открытых операций было лучше, чем после эндопротезирования [563].

17.17. Экономические аспекты

Было проведено несколько исследований, сравнивающих затраты и эффективность открытых операций и эндопротезирования [276, 503, 561, 565, 566]. В большинстве работ анализировалась только стоимость пребывания в больнице. В обоих рандомизированных исследованиях, EVAR I и DREAM [276, 503], затраты на эндопротезирование были больше, чем на открытые операции. В дополнение к этому, затраты на EVAR возрастают на треть за счет стоимости повторных исследований в отдаленном периоде и более частых реинтервенций.

18. ОТСУТСТВУЕТ ДОКАЗАТЕЛЬНАЯ БАЗА

В этой главе сконцентрированы те области знаний об АБА, в которых получение новых доказательств поможет улучшить результаты диагностики и лечения пациентов.

Рост аневризмы и риск ее разрыва может быть лучше предсказан за счет создания специфической шкалы риска, включающей генетическое тестирование и исследование механических и метаболических свойств аорты. Потенциальный эффект применения статинов и ингибиторов АПФ на скорость роста АБА нуждается в подтверждении в рандомизированных плацебо-контролируемых исследованиях. Исследования генома и молекулярной протеомики могут дать предпосылки к созданию нового терапевтического подхода к снижению скорости роста аневризмы и риска ее разрыва.

Несмотря на тот факт, что скрининговые программы уже доказали свою эффективность в снижении частоты разрывов АБА и экономическую выгоду, по-прежнему существует множество аспектов, требующих лучшей доказательной базы. Это и методики скрининга, какой все-таки диаметр измерять — внутренний или наружный, соотношение затраты-эффективность для различных интервалов скрининга, тактика ведения больных с малыми аневризмами для снижения тревожности и сердечно-сосудистого риска. Нужно оценить размеры скрининга в различных подгруппах. По-прежнему нуж-

дается в доказательствах ценность скрининга на АБА среди пожилых женщин-курильщиц. Скрининг может проводиться как в больницах, так и на дому с помощью визитов специалистов ультразвуковой диагностики с портативным оборудованием. Необходимо проведение исследований для оценки эффективности обеих стратегий. Существует нужда в понимании оптимальных безопасных и экономически выгодных интервалов скрининга.

Появление «быстрых» компьютерных томографов и новых алгоритмов анализа изображений предоставляет новые возможности для динамического контроля изображений АБА. На сегодняшний день диагностическая ценность динамической визуализации пока не доказана, но динамические изменения диаметра аорты должны приниматься во внимание при подборе и дизайне стент-графта. Необходимо понять ценность ЭКГ- синхронизированной КТ коронарных артерий в качестве предоперационного обследования.

Тактика ведения больных с АБА зависит от размера или диаметра аневризмы и всегда состоит в выборе оптимального соотношения рисков разрыва аневризмы и летального исхода в периоперационном периоде. По-прежнему сохраняется неопределенность в ведении малых аневризм в специфических подгруппах, таких как молодые больные, женщины, больные с ограниченным сроком жизни, что требует проведения дальнейших исследований.

На сегодняшний день существует недостаток в хорошо проведенных исследованиях, оценивающих результаты открытых операций при АБА, не проведено крупного исследования по миналапаротомии у этого контингента пациентов. Остается открытым вопрос о срочности проведения операции у больных с симптомами, но неразрывавшимися аневризмами. Необходимо выявить ту группу больных, у которых имеет смысл проводить предоперационную подготовку. Требуется также разработка лучших методик визуализации при инфекции протезов после открытого вмешательства.

Широкое применение эндопротезирования среди больных с разрывами АБА требует подтверждения в рандомизируемых контролируемых исследованиях. Необходимо проведение дальнейших исследований фенострированных стент-графтов и графтов с боковыми браншами, техники «параллельных графтов» и гибридных операций которые на предварительных этапах продемонстрировали свою эффективность в лечении АБА с поражением висцеральных артерий.

Появление возможности выполнения КТ-ангиографии в операционной может помочь в выявлении интраоперационных осложнений, которые на сегодняшний день могут не определяться с помощью однопроекционной ангиографии.

В настоящее время нельзя говорить о точности диагностики эндоликов, даже с помощью хорошо выполненной КТ. Необходимо создание новых технологических решений, способных повысить чувствительность методик визуализации эндоликов, к примеру, МРТ или дуплексное сканирование с контрастированием.

Послеоперационные протоколы наблюдения за пациентами после эндопротезирования могут быть оптимизированы за счет оценки эффективности различных методик визуализации, стратегий реинтервенций и частоты обследования. Для сохранения проксимальной фиксации эндопротеза очень важна оценка эффективности тактики уменьшения частоты поздних расширений шейки аневризмы после EVAR. Снижение риска

отдаленных осложнений после эндопротезирования напрямую связано с прочностью стент-графта. С увеличением знаний о предикторах осложнений после EVAR появится все больше возможностей подбора лечения больного с учетом его уникальных особенностей, что, в свою очередь, улучшит прогноз.

19. ЗАКЛЮЧЕНИЕ

Аневризмой брюшной аорты (АБА) является ее расширение более 3 см в переднезаднем и/или поперечном направлении. Распространенность АБА различается в зависимости от возраста, пола и географической локализации. Важными факторами риска развития АБА являются пожилой возраст, мужской пол, курение и наследственность.

Средняя скорость роста АБА размерами 3,0–5,5 см варьирует от 0,2 до 0,3 см в год. Более крупные аневризмы растут с большей скоростью. Отказ от курения может снизить скорость роста аневризмы.

Большой диаметр аневризмы при ее обнаружении является значимым и независимым фактором риска разрыва АБА. Другие факторы риска разрыва аневризмы: женский пол, курение и артериальная гипертензия.

Скрининг пожилого населения на АБА в областях снижает аневризма-связанную летальность почти в 2 раза в течение 4 лет, что достигается преимущественно за счет уменьшения числа случаев разрыва аневризм. Скрининг только курящего контингента может улучшить показатель затраты-эффективность. Скрининг пожилого женского населения на предмет АБА может не снизить частоту разрывов аневризм.

Скрининг пожилых курящих женщин является предметом дальнейших исследований. Можно рекомендовать обследование пожилых мужчин и женщин с отягощенной наследственностью по АБА. Имеет смысл проводить скрининг у пациентов с заболеваниями периферических артерий. Выбираемый протокол скрининга должен быть достаточно гибким и учитывать местные особенности населения. Мужчин следует обследовать, начиная с 65 лет, раз в год. Более раннее обследование может быть рассмотрено у групп риска развития АБА. Повторный скрининг должен осуществляться только у тех лиц, у которых он проводился в молодом возрасте или опять же в группах риска.

Программы скрининга должны широко рекламироваться и быть адаптированными к особенностям местного населения, что позволит повысить обращаемость. Если в таких программах используется неопытный персонал и портативные ультразвуковые аппараты, то необходим хороший контроль за качеством проведенных исследований.

Выявление АБА в результате скрининга приводит к небольшому временному ухудшению качества жизни пациентов с обнаруженной аневризмой. Скрининг следует проводить только в тех случаях, если учреждения, в которое впоследствии будут обращаться больные, имеет низкую летальность. Нужно создать соответствующие госпитальные службы перед началом скрининга населения на АБА, которые позволят справиться с увелившимся потоком плановых операций, как открытых, так и эндоваскулярных.

Все больные с обнаруженной при скрининге АБА должны пройти оценку сердечно-сосудистых факторов риска с последующим назначением лечения, включающего статины и отказ от курения. При увеличении размеров аневризмы интервалы между повторными исследованиями должны быть сокращены.

Когда аневризма достигает 5 см в диаметре (по данным ультразвукового исследования, у мужчин) или появляются симптомы, или аневризма быстро растет (более 0,6 см в год), рекомендуется немедленная консультация сосудистого хирурга. Чтобы аневризма не разорвалась в промежуток времени между ее выявлением и осмотром сосудистого хирурга, рекомендуется, чтобы при размере аневризмы более 5 см хирург осмотрел больного в течение 2 недель. В некоторые отделения с низкой периоперационной летальностью возможно обращение при диаметре АБА от 4,5 см. Срочная госпитализация показана больным с АБА диаметром 9 см и более. Консервативная тактика ведения пациентов с аневризмами диаметром до 4,5 см с регулярным ультразвуковым контролем является безопасной и может быть рекомендована асимптомным пациентам. Пока, на сегодняшний день, остаются спорными вопросы тактики лечения больных определенных подгрупп (женщин, молодых пациентов и пациентов с ограниченным сроком жизни). Женщинам рекомендовано обращение к сосудистым хирургам при достижении размера АБА 4,5 см по данным ультразвукового обследования, которые при таком диаметре уже могут выставлять показания к хирургическому лечению.

Предоперационная подготовка у ряда пациентов может улучшить результаты оперативного лечения. Доказано, что отказ от курения и физиотерапия уменьшают число послеоперационных осложнений. У всех больных с запланированной реконструкцией по поводу АБА следует оценить функцию дыхания. Рекомендовано назначение статинов за месяц до операции, что снижает риск развития сердечно-сосудистых осложнений. Лечение статинами следует продолжать и после операции неопределенно долго. Больным с клинической картиной ишемической болезни сердца или явлениями ишемии миокарда при нагрузочном стресс-тесте назначаются β-блокаторы минимум за 1 мес. до вмешательства. При отсутствии противопоказаний больным назначаются низкие дозы аспирина, лечение которым не прерывается и на момент операции. Контроль артериального давления используется в качестве вторичной профилактики развития сердечно-сосудистых осложнений, причем сосудистые хирурги должны быть знакомы с современными стандартами лечения артериальной гипертензии.

У всех больных с планируемой реконструкцией АБА требуется оценка риска развития сердечно-сосудистых осложнений. Первым шагом в обследовании пациента перед запланированной реконструкцией аневризмы является исключение активных сердечных заболеваний, таких как: острый коронарный синдром, декомпенсированная сердечная недостаточность, существенные нарушения ритма сердечных сокращений или тяжелые поражения клапанов сердца. В этих случаях в первую очередь выполняется реваскуляризация миокарда. При отсутствии вышеперечисленных заболеваний перед проведением открытого или лапароскопического вмешательства у больных с плохой переносимостью физической нагрузки, с корональными заболеваниями, поражением других артериальных бассейнов, сахарным диабетом, почечной недостаточностью следует провести коронарографию. Пациентам с планированием эндопротезированием в тех же условиях проводятся суточное мониторирование ЭКГ и трансторакальная эхокардиография и рассматривается вопрос о проведении коронарного стресс-теста. Реваскуляризация коронарных артерий перед реконструкцией АБА рассматривается у пациентов с симптомами ишемической болезни и гемодина-

мически значимым поражением коронарных артерий. Однако на сегодняшний день отсутствует доказательная база и неясно, какому контингенту больных абсолютно показано выполнение коронарной реваскуляризации.

Предикторами летального исхода, как ближайшего, так и отдаленного, служат сердечная и почечная недостаточность, хроническая обструктивная болезнь легких. У всех больных следует оценить уровень креатинина плазмы и клубочковой фильтрации до операции. Если эти показатели отклоняются от нормы, то рекомендуется обращение к нефрологу. У всех больных необходим адекватный водный режим.

Все больные, относящиеся к группам среднего и высокого риска, перед операцией должны быть осмотрены анестезиологом, специализирующимся на проведении сосудистых операций. При наличии сомнений в возможности пациента перенести операцию, следует оценить его здоровье по физиологическим и морфологическим шкалам риска.

У всех пациентов следует рассматривать возможность выполнения как открытого, так и эндоваскулярного вмешательства, принимая во внимание предпочтение самого больного и анатомию аневризмы. Больным с большими аневризмами, нуждающимся в индивидуальном изготовленном эндопротезе, следует предложить открытую операцию во избежание разрыва аневризмы в процессе ожидания стент-графта. У пациентов высокого коронального риска или тем, кому необходимо выполнить реконструкцию аневризмы сразу после вмешательства на сердце, желательно проведение эндопротезирования при соответствующей анатомии аневризмы. Лапароскопические операции следует выполнять только в центрах с большим опытом подобных процедур.

Операции по поводу АБА допустимы только в центрах, где госпитальная летальность при открытых операциях не превышает 5%, а при эндопротезировании – 3%. Симптомные аневризмы желательно ставить в график операций в первую очередь, так как у них имеется высокий риск разрыва. Если анатомия аневризмы подходит для EVAR, то методом выбора при наличии симптомной аневризмы является эндоваскулярное лечение.

Для обследования больных с АБА могут быть использованы следующие методики: цифровая субтракционная ангиография, дуплексное сканирование, внутрисосудистое УЗИ, КТ-ангиография, МР-ангиография. Рентгенконтрастная ангиография не рекомендуется в качестве рутинного метода обследования. КТА занимает короткий промежуток времени и предоставляет всю информацию, касающуюся анатомии аневризмы, для планирования оперативного вмешательства. КТА дает возможность трехмерной визуализации аневризмы, позволяет увидеть динамические изменения, ценность которых возросла с внедрением эндопротезирования. Таким образом, КТА является первичным методом предоперационной диагностики во многих медицинских учреждениях. Основная сфера использования рентгенконтрастной ангиографии – интра- и послеоперационное во время EVAR. Альтернативой ангиографии во время процедуры эндопротезирования является внутрисосудистое ультразвуковое исследование, которое позволяет выполнять интраоперационные измерения диаметра и длины. Также ультразвук сокращает объем контрастного вещества, вводимого во время EVAR.

19.1. Плановые открытые операции

Рекомендуется однократное введение антибиотика во время выполнения открытой операции по поводу

аневризмы брюшной аорты, что позволяет снизить частоту возникновения инфекции протеза и раны. Температура тела во время операции должна поддерживаться на физиологическом уровне (36°C). На сегодняшний день нет доказательств, что какой-то специфический протокол внутривенных инфузий может уменьшить частоту развития осложнений. Чаще всего используется сочетание введения коллоидных и кристаллоидных растворов, с преобладанием первых. В случае предполагаемой массивной кровопотери или риска развития анафилактических реакций на переливания донорской крови рекомендуется использование аппарата возврата крови.

Концепция «fast-track» может улучшить результаты открытых вмешательств. Снизить время пребывания в отделении интенсивной терапии и в стационаре могут помочь своевременно проведенное обучение пациента перед операцией, рациональное послеоперационное ведение и ранняя мобилизация больного.

В отсутствие убедительных преимуществ того или иного доступа к АБА, его выбор должен делаться в зависимости от предпочтений хирурга и нужд больного. Существующие на сегодняшний день синтетические протезы демонстрируют схожие результаты. В случае интактных подвздошных артерий (отсутствие расширения или стенозов) предпочтение должно отдаваться линейным протезам, использование которых позволяет сократить время операции и риск повреждения прилежащих анатомических образований. Линейные протезы аорты могут применяться даже при умеренных расширениях общих подвздошных артерий <25 мм. Расширение общих подвздошных артерий более 25 мм предполагает имплантацию бифуркационного протеза.

При подозрении на нарушение кровотока в малом тазу или в сигмовидной ободочной кишке необходима реимплантация нижней брыжеечной артерии. Во избежание развития послеоперационных осложнений необходимо сохранение кровообращения по одной из внутренних подвздошных или нижней брыжеечной артерий.

19.2. Плановое эндоваскулярное лечение АБА

Эндопротез должен подбираться с учетом анатомии АБА. В случаях тяжелой анатомии проксимальной шейки, параренальных или супраренальных аневризм возможно применение фенестрированных или браншированных эндопротезов, техники «паралельных графтов» или гибридных операций. Обычно рекомендуется, чтобы стент-графт превышал размер шейки аневризмы на 15–20%. Использование местной анестезии при эндопротезировании представляется приемлемой методикой и хорошо переносится больными, тогда как применение региональной и общей анестезии должны быть ограничено пациентами со строгими показаниями к этим видам обезболивания. Чрескожный пункционный способ имплантации эндопротеза обеспечивает менее инвазивный доступ к аорте и может сократить пребывание в стационаре у отдельных больных.

У пациентов стандартного риска рекомендуется сохранять кровотоки как минимум по одной из внутренних подвздошных артерий. Предпочтительнее выполнять эмболизацию внутренней подвздошной артерий, нежели просто покрывать устье артерии эндопротезом, это предотвращает риск развития эндолика второго типа. Однако для сохранения коллатералей эмболизирующее устройство должно располагаться как можно проксимальнее. Если у аневризмы пораженная или короткая шейка, могут применяться фенестрированные стент-графты, но их им-

плантация должна выполняться опытными специалистами и в центрах с большим опытом эндопротезирования.

19.3. Экстренные открытые операции по поводу разрыва АБА

Больным с подтвержденным разрывом АБА показана экстренная реконструкция. Искусственная гипотензия может улучшить результаты оперативных вмешательств по поводу разрывов АБА. Желательно поддерживать систолическое артериальное давление на уровне 50–100 мм рт.ст. в зависимости от состояния больного при поступлении. Фактором, оказывающим отрицательное влияние на выживаемость этих больных, является повышенное внутрибрюшное давление. Необходимы регулярные измерения этого показателя и при его повышении выше 20 мм рт.ст. в сочетании с органной недостаточностью – декомпрессивные хирургические вмешательства. Устройства временного закрытия брюшной полости могут положительно влиять на исход лечения.

19.4. Экстренное эндопротезирование по поводу разрыва АБА

Широкому распространению эндопротезирования при разрывах АБА мешает отсутствие доказательной базы. На сегодняшний день доказательств первого уровня нет. В нескольких последних популяционных исследованиях показана эффективность этого варианта лечения, но она может переоцениваться в связи с тщательным отбором больных в эти исследования.

Было продемонстрировано, что внедрение стандартизированного протокола эндоваскулярного лечения разрывов АБА, включающего и мультидисциплинарный подход, позволяет улучшить результаты операций. В операционных должна иметься возможность выполнения и эндопротезирования и открытых операций.

В случаях продолжающегося кровотечения и нестабильности гемодинамики можно использовать имплантацию внутриаортального баллона, но его применение должно быть ограничено случаями тяжелых циркуляторных расстройств. Переливание растворов в предоперационном периоде у таких больных должно быть ограничено, это позволяет поддержать состояние умеренной гипотензии и гемостаза.

Больные без сознания или у которых не удастся поднять артериальное давление, должны немедленно быть транспортированы в операционную. Решение о виде лечения (эндоваскулярного или открытого), имплантации внутриаортального баллона или проведении инвазивных методов лечения зависит от состояния пациента и способности хирурга выполнять тот или иной вид вмешательства.

19.5. Наблюдение после открытых операций по поводу АБА

Все больные после операций должны получать аспирин и статины. Для выявления параанастомотических аневризм рекомендуется проведение регулярных дуплексных или КТ-исследований через 5, 10 и 15 лет. При любом желудочно-кишечном кровотечении у больных после операций по поводу АБА следует исключить наличие аорто-кишечной фистулы. У таких пациентов наблюдается сравнительно высокая частота развития паховых и вентральных грыж.

19.6. Наблюдение после эндопротезирования по поводу АБА

Все больные после эндопротезирования должны получать аспирин и статины.

Самой распространенной и, на сегодняшний день, лучшей методикой послеоперационного наблюдения выявления эндоликов является КТА с отсроченными сканами. Через 30 дней после операции рекомендуется выполнение КТА и обзорного снимка брюшной полости в передне-задней и боковой проекциях. Если исследование выявляет наличие любого эндолика или плохое перекрытие модулей стент-графта, то рекомендуется проведение КТА через 6 и 12 мес. с необходимым лечением. У больных без эндоликов можно пропустить КТА через 6 мес., но через 12 мес. необходимо выполнить КТА и обзорную рентгенографию брюшной полости. Если и через 12 мес. не будет выявлено эндоликов, размеры аневризмы уменьшатся или будут оставаться стабильными, то дальнейшее наблюдение за пациентом можно проводить с помощью ежегодного дуплексного сканирования по стандартному протоколу в передне-задней и боковой проекциях с оценкой миграции эндопротеза, поломок стента и разъединения модулей. Если масса тела больного и его телосложение мешают нормальной визуализации аневризмы, можно выполнять КТ без контрастирования и обзорную рентгенографию. Любое увеличение диаметра аневризмы или появление нового эндолика после первично нормальных исследований должно наталкивать на мысль об отсутствии герметичного выключения аневризматического мешка и является основанием для проведения КТА и обзорной рентгенографии. Наблюдение с помощью дуплексного сканирования, КТ без контрастирования и обзорной рентгенографии оправдано в любой момент времени у больных с почечной недостаточностью после эндопротезирования. Наблюдение за пациентами

со стент-графтами должно включать в себя также регулярное измерение ЛПИ.

Лечение эндоликов зависит от типа. Все эндолики первого типа требуют вмешательства. Эндолики второго типа без увеличения диаметра аневризматического мешка могут наблюдаться. Эндоваскулярное или лапароскопическое лечение рекомендуется при увеличении размеров мешка на 10 мм и более. При неудаче может потребоваться конверсия на открытую операцию. Лечение требуют и эндолики третьего типа. Обычно эндолики четвертого типа не требуют вмешательства. Эндотензия, то есть увеличение аневризматического мешка после эндопротезирования без очевидного эндолика, тоже требует хирургического лечения или имплантации нового стент-графта при росте аневризмы на 10 мм и более.

У пациентов с подходящей анатомией достигаются наилучшие результаты эндопротезирования инфраренальных аневризм. Качество наблюдения в отдаленном периоде может быть улучшено за счет сравнительной оценки результатов различных методик исследования, стратегий повторных операций и интервалов осмотров. Необходима оценка разных подходов к лечению поздних расширений шеек аневризмы, что позволяет улучшить проксимальную фиксацию эндопротеза. Риск развития осложнений после EVAR может быть уменьшен за счет дальнейшей модернизации стент-графтов. При появлении новой информации о предикторах осложнений после эндопротезирования появится возможность еще больше адаптировать выбранный вариант лечения именно для данного конкретного больного, что естественно приведет к улучшению отдаленных результатов.

ЛИТЕРАТУРА

1. Покровский А.В. Заболевания аорты и ее ветвей. М.: Медицина. 1979; 324.
2. Казанчян П.О., Попов В.А. Осложнения в хирургии аневризм брюшной аорты. М.: Изд. МЭИ. 2002; 304.
3. Покровский А.В., Харазов А.Ф. Состояние сосудистой хирургии в России в 2010 году. М.: 2011.
4. Рагимов А.А., Еременко А.А., Никифоров Ю.В. Трансфузиология в реаниматологии. М.: ООО «Медицинское информационное агентство». 2005; 784.
5. Хамитов Ф.Ф., Дибиров М.Д., Верткина Н.В., Лисицкий Д.А. Миниинвазивная хирургия аневризм брюшного отдела аорты. М.: Наука. 2007; 115.
6. Покровский А.В. Клиническая ангиология. М.: Медицина. 2004.
7. Спиридонов А.А., Тутов Е.Г., Аракелян В.С. Хирургическое лечение аневризм брюшной аорты. М.: НЦССХ им.А.Н. Бакулева РАМН. 2000; 206.
8. Белов Ю.В., Комаров Р.Н. Руководство по хирургии торакоабдоминальных аневризм аорты. М.: МИА. 2001; 464.
9. The AGREE collaboration. Development and validation of an international appraisal instrument for assessing the quality of clinical practice guidelines: the AGREE project. Qual Saf Health Care. 2003; 12: 18–23.
10. Steinberg I, Stein HL. Arteriosclerotic abdominal aortic aneurysms. Report of 200 consecutive cases diagnosed by intravenous aortography. JAMA. 1966; 195: 1025.
11. McGregor JC, Pollock JG, Anton HC. The value of ultrasonography in the diagnosis of abdominal aortic aneurysm. Scott Med J. 1975; 20: 133–7.
12. Wanhainen A, Therasse R, Ahlstrom H, Lind L, Johansson L. Thoracic and abdominal aortic dimension in 70-years old men and women in a population-based whole-body MRI study. J Vasc Surg. 2008; 47: 504–12.
13. Sterpetti A, Schultz R, Feldhaus R, Cheng S, Peetz D. Factors influencing enlargement rate of small abdominal aortic aneurysms. J Surg Res. 1987; 43: 211–9.
14. Collin J, Walton J, Araujo L, Lindsell D. Oxford screening programme for abdominal aortic aneurysm in men aged 65 to 74 years. Lancet. 1988; 2: 613–5.
15. Sonesson B, Lanne T, Hansen F, Sandgren T. Infrarenal aortic diameter in the healthy person. Eur J Vasc Surg. 1994; 8: 89–95.
16. Scott RA, Wilson NM, Ashton HA, Kay DN. Influence of screening on the incidence of ruptured abdominal aortic aneurysm: 5-year results of a randomised controlled study. Br J Surg. 1995; 82: 1066–70.
17. Lindholt JS, Juul S, Fasting H, Henneberg EW. Screening for abdominal aortic aneurysms: single centre randomised controlled trial. BMJ. 2005; 330: 750–3.
18. Norman PE, Jamrozik K, Lawrence-Brown MM, Le MT, Spencer CA, Tuohy RJ, et al. Population based randomised controlled trial on impact of screening on mortality from abdominal aortic aneurysm. BMJ. 2004; 329: 1259–62.
19. Multicentre Aneurysm Screening Study Group. The Multicentre Aneurysm Screening Study (MASS) into the effect of abdominal aortic aneurysm screening on mortality in men: a randomised controlled trial. The Lancet. 2002; 360: 1531–9.
20. Pleumeekers HJ, Hoes AW, van der Does E, van Urk H, de Jong PT, Grobbee DE. Aneurysms of the abdominal aorta in older adults. The Rotterdam Study. Am J Epidemiol. 1995; 142: 1291–9.
21. Singh K, Bonna KH, Jacobsen BK, Bjork L, Solberg S. Prevalence and risk factors for abdominal aortic aneurysms in a population-based study: the Tromsø Study. Am J Epidemiol. 2001; 154: 236–44.
22. Lederle FA, Johnson GR, Wilson SE, Chute EP, Littooy FN, Bandyk D, et al. Prevalence and associations of abdominal aortic aneurysm detected through screening. Aneurysm

- Detection and Management (ADAM) Veterans Affairs Cooperative Study Group. *Ann Intern Med.* 1997; 126: 441–9.
23. *Levin DC, Rao VM, Frangos AJ, Sunshine JH.* Endovascular repair vs open surgical repair of abdominal aortic aneurysms: comparative utilization trends from 2001 to 2006. *J Am Coll Radiol.* 2009; 6: 506–9.
 24. *Lederle FA, Johnson GR, Wilson SE, Chute EP, Hye RJ, Makaroun MS, et al.* The aneurysm detection and management study screening program: validation cohort and final results. Aneurysm Detection and Management Veterans Affairs Cooperative Study Investigators. *Arch Intern Med.* 2000; 160: 1425–30.
 25. *Vardulaki KA, Walker NM, Day NE, Duffy SW, Ashton HA, Scott RA.* Quantifying the risks of hypertension, age, sex and smoking in patients with abdominal aortic aneurysm. *Br J Surg.* 2000; 87: 195–200.
 26. *Steickmeier B.* Epidemiology of aortic disease: aneurysm, dissection, occlusion. *Radiologe* 2001; 41: 624–32.
 27. *Scott RA, Bridgewater SG, Ashton HA.* Randomised clinical trial of screening for abdominal aortic aneurysm in women. *Br J Surg.* 2002; 89: 283–5.
 28. *Wilmink TB, Quick CR, Day NE.* The association between cigarette smoking and abdominal aortic aneurysms. *J Vasc Surg.* 1999; 30: 1099–105.
 29. *Johansen K, Koepsell T.* Familial tendency for abdominal aortic aneurysms. *JAMA.* 1986; 256: 1934e6.
 30. *van Vlijmen-van Keulen CJ, Pals G, Rauwerda JA.* Familial abdominal aortic aneurysm: a systematic review of a genetic background. *Eur J Vasc Endovasc Surg.* 2002; 24: 105–16.
 31. *Larsson E, Granath F, Swedenborg J, Hultgren R.* A population-based case-control study of the familial risk of abdominal aortic aneurysm. *J Vasc Surg.* 2009; 49: 47–50.
 32. *Allardice JT, Alwright GJ, Wafula JM, Wyatt AP.* High prevalence of abdominal aortic aneurysm in men with peripheral vascular disease: screening by ultrasonography. *Br J Surg.* 1988; 75: 240–2.
 33. *Shapira OM, Pasik S, Wassermann JP, Barzilai N, Mashiah A.* Ultrasound screening for abdominal aortic aneurysms in patients with atherosclerotic peripheral vascular disease. *J Cardiovasc Surg (Torino).* 1990; 31: 170–2.
 34. *MacSweeney ST, O'Meara M, Alexander C, O'Malley MK, Powell JT, Greenhalgh RM.* High prevalence of unsuspected abdominal aortic aneurysm in patients with confirmed symptomatic peripheral or cerebral arterial disease. *Br J Surg.* 1993; 80: 582–4.
 35. *Graham LM, Zelenock GB, Whitehouse Jr WM, Erlandson EE, Dent TL, Lindenauer SM, et al.* Clinical significance of atherosclerotic femoral artery aneurysms. *Arch Surg.* 1980; 115: 502–7.
 36. *Baxter BT, Terrin MC, Dalman RL.* Medical management of small abdominal aortic aneurysms. *Circulation.* 2008; 117: 1883–9.
 37. *Helgadottir A, Thorleifsson G, Magnusson KP, Gre'arsdottir S, Steinthorsdottir V, Manolescu A, et al.* The same sequence variant on 9p21 associates with myocardial infarction, abdominal aortic aneurysm and intracranial aneurysm. *Nat Genet.* 2008; 40: 217–24.
 38. *Salem MK, Rayt HS, Hussey G, Rafelt S, Nelson CP, Sayers RD, et al.* Should Asian men be included in abdominal aortic aneurysm screening programmes? *Eur J Vasc Endovasc Surg.* 2009; 38: 748–9.
 39. *Sofi F, Marcucci R, Giusti B, Pratesi G, Lari B, Sestini I, et al.* High levels of homocysteine, lipoprotein (a) and plasminogen activator inhibitor-1 are present in patients with abdominal aortic aneurysm. *Thromb Haemost.* 2005; 94: 1094–8.
 40. *Thompson AR, Cooper JA, Ashton HA, Hafez H.* Growth rates of small abdominal aortic aneurysms correlate with clinical events. *Br J Surg.* 2010; 97: 37–44.
 41. *Brady AR, Thompson SG, Fowkes FG, Greenhalgh RM, Powell JT.* Abdominal aortic aneurysm expansion: risk factors and time intervals for surveillance. *Circulation.* 2004; 110: 16–21.
 42. *Schouten O, van Laanen JH, Boersma E, Vidakovic R, Feringa HH, Dunkelgrun M, et al.* Statins are associated with a reduced infrarenal abdominal aortic aneurysm growth. *Eur J Vasc Endovasc Surg.* 2006; 32: 21–6.
 43. *Brown PM, Sobolev B, Zelt DT.* Selective management of abdominal aortic aneurysms smaller than 5.0 cm in a prospective sizing program with gender-specific analysis. *J Vasc Surg.* 2003; 38: 762–5.
 44. *McCarthy RJ, Shaw E, Whyman MR, Earnshaw JJ, Poskitt KR, Heather BP.* Recommendations for screening intervals for small aortic aneurysms. *Br J Surg.* 2003; 90: 821–6.
 45. *Santilli SM, Littooy FN, Cambria RA, Rapp JH, Tretinyak AS, d'Audiffret AC, et al.* Expansion rates and outcomes for the 3.0-cm to the 3.9-cm infrarenal abdominal aortic aneurysm. *J Vasc Surg.* 2002; 35: 666–71.
 46. *Lindholt JS, Heegaard NH, Vammen S, Fasting H, Henneberg EW, Heickendorff L.* Smoking, but not lipids, lipoprotein(a) and antibodies against oxidized LDL, is correlated to the expansion of abdominal aortic aneurysms. *Eur J Vasc Endovasc Surg.* 2001; 21: 51–6.
 47. *Lindholt JS, Juul S, Vammen S, Lind I, Fasting H, Henneberg EW.* Immunoglobulin A antibodies against Chlamydia pneumoniae are associated with expansion of abdominal aortic aneurysm. *Br J Surg.* 1999; 86: 634–8.
 48. *Lindholt JS, Heickendorff L, Antonsen S, Fasting H, Henneberg EW.* Natural history of abdominal aortic aneurysm with and without coexisting chronic obstructive pulmonary disease. *J Vasc Surg.* 1998; 28: 226–33.
 49. *Stonebridge PA, Draper T, Kelman J, Howlett J, Allan PL, Prescott R, et al.* Growth rate of infrarenal aortic aneurysms. *Eur J Vasc Endovasc Surg.* 1996; 11: 70–3.
 50. *Sukhija R, Aronow WS, Sandhu R, Kakar P, Babu S.* Mortality and size of abdominal aortic aneurysm at long-term follow-up of patients not treated surgically and treated with and without statins. *Am J Cardiol.* 2006; 97: 279–80.
 51. *Schlosser FJ, Tangelder MJ, Verhagen HJ, van der Heijden GJ, Muhs BE, van der Graaf Y, et al.* SMART study group. Growth predictors and prognosis of small abdominal aortic aneurysms. *J Vasc Surg.* 2008; 47: 1127–33.
 52. *Ferguson CD, Clancy P, Bourke B, Walker PJ, Dear A, Buckenham T, et al.* Association of statin prescription with small abdominal aortic aneurysm progression. *Am Heart J.* 2010; 159: 307–13.
 53. *Brady AR, Thompson SG, Greenhalgh RM, Powell JT.* Cardiovascular risk factors and abdominal aortic aneurysm expansion: only smoking counts. US small aneurysm trial participants. *Br J Surg.* 2003; 90: 491–2.
 54. *Chang JB, Stein TA, Liu JP, Dunn ME.* Risk factors associated with rapid growth of small abdominal aortic aneurysms. *Surgery.* 1997; 121: 117–22.
 55. *Vegade CM, Gomez R, Estallo L, Rodriguez L, Baquer M, Barba A.* Growth rate and associated factors in small abdominal aortic aneurysms. *Eur J Vasc Endovasc Surg.* 2006; 31: 231–6.
 56. *Norman P, Spencer CA, Lawrence-Brown MM, Jamrozik K.* C-reactive protein levels and the expansion of screen-detected abdominal aortic aneurysms in men. *Circulation.* 2004; 110: 862–6.
 57. *Eriksson P, Jones KG, Brown LC, Greenhalgh RM, Hams-ten A, Powell JT.* Genetic approach to the role of cysteine proteases in the expansion of abdominal aortic aneurysms. *Br J Surg.* 2004; 91: 86–9.
 58. *Simoni G, Beghelli A, Buscaglia M, Ermirio D, Caprio J.* [Growth rate of abdominal aortic aneurysms. Ultrasounds study and clinical outcome]. *Minerva Cardioangiol.* 2002; 50: 371–7.

59. *Wilmink AB, Hubbard CS, Day NE, Quick CR.* The incidence of small abdominal aortic aneurysms and the change in normal infrarenal aortic diameter: implications for screening. *Eur J Vasc Endovasc Surg.* 2001; 21: 165–70.
60. *Schewe CK, Schweikart HP, Hammel G, Spengel FA, Zollner N, Zoller WG.* Influence of selective management on the prognosis and the risk of rupture of abdominal aortic aneurysms. *Clin Investig.* 1994; 72: 585–91.
61. *Solberg S, Singh K, Wilsgaard T, Jacobsen BK.* Increased growth rate of abdominal aortic aneurysms in women. The Tromsø study. *Eur J Vasc Endovasc Surg.* 2005; 29: 145–9.
62. *Biancari F, Mosorin M, Anttila V, Satta J, Juvonen J, Juvonen T.* Ten-year outcome of patients with very small abdominal aortic aneurysm. *Am J Surg.* 2002; 183: 53–5.
63. *Lindholt JS, Heickendorff L, Henneberg EW, Fasting H.* Serumelastin-peptides as a predictor of expansion of small abdominal aortic aneurysms. *Eur J Vasc Endovasc Surg.* 1997; 14: 12–6.
64. *Gadowski GR, Pilcher DB, Ricci MA.* Abdominal aortic aneurysm expansion rate: effect of size and beta-adrenergic blockade. *J Vasc Surg.* 1994; 19: 727–31.
65. *Cronenwett JL, Sargent SK, Wall MH, Hawkes ML, Freeman DH, Dain BJ,* et al. Variables that affect the expansion rate and outcome of small abdominal aortic aneurysms. *J Vasc Surg.* 1990; 11: 260–8.
66. Propranolol Aneurysm Trial Investigators. Propranolol for small abdominal aortic aneurysms: results of a randomised trial. *J Vasc Surg.* 2002; 35: 72–9.
67. *Leach SD, Toole AL, Stern H, DeNatale RW, Tilson MD.* Effect of beta-adrenergic blockade on the growth rate of abdominal aortic aneurysms. *Arch Surg.* 1998; 123: 606–9.
68. *Lindholt JS, Henneberg EW, Juul S, Fasting H.* Impaired results of a randomised double blinded clinical trial of propranolol versus placebo on the expansion rate of small abdominal aortic aneurysms. *Int Angiol.* 1999; 18: 52–7.
69. *Spencer C, Jamrozik K, Kelly S, Bremner P, Norman P.* Is there an association between chronic lung disease and abdominal aortic aneurysm expansion? *ANZ J Surg.* 2003.
70. *Englesbe MJ, Wu AH, Clowes AW, Zierler RE.* The prevalence and natural history of aortic aneurysms in heart and abdominal organ transplant patients. *J Vasc Surg.* 2003; 37: 27–31.
71. *Lindholt JS, Ashton HA, Scott RA.* Indicators of infection with Chlamydia pneumoniae are associated with expansion of abdominal aortic aneurysms. *J Vasc Surg.* 2001; 34: 212–5.
72. *Vammen S, Lindholt JS, Ostergaard L, Fasting H, Henneberg EW.* Randomised double-blind controlled trial of roxithromycin for prevention of abdominal aortic aneurysm expansion. *Br J Surg.* 2001; 88: 1066–72.
73. *Curci JA, Mao D, Bohner DG, Allen BT, Rubin BG, Reilly JM,* et al. Preoperative treatment with doxycycline reduces aortic wall expression and activation of matrix metalloproteinases in patients with abdominal aortic aneurysms. *J Vasc Surg.* 2000; 31: 325–42.
74. *Baxter BT, Pearce WH, Waltke EA, Littooy FN, Hallett Jr JW, Kent KC,* et al. Prolonged administration of doxycycline in patients with small asymptomatic abdominal aortic aneurysms: report of a prospective (Phase II) multicenter study. *J Vasc Surg.* 2002; 36: 1–12.
75. *Mosorin M, Juvonen J, Biancari F, Satta J, Surcel HM, Leinonen M,* et al. Use of doxycycline to decrease the growth rate of abdominal aortic aneurysms: a randomised, double-blind, placebo-controlled pilot study. *J Vasc Surg.* 2001; 34: 606–10.
76. *Dalman RL, Tedesco MM, Myers J, Taylor CA.* AAA disease: mechanism, stratification, and treatment. *Ann NY Acad Sci.* 2006; 1085: 92–109.
77. *Darling RC, Messina CR, Brewster DC, Ottinger LW.* Autopsy study of unoperated abdominal aortic aneurysms. The case for early resection. *Circulation.* 1997; 56: 161–4.
78. *Brown LC, Powell JT.* Risk factors for aneurysm rupture in patients kept under ultrasound surveillance. UK small aneurysm trial participants. *Ann Surg.* 1999; 230: 289–96.
79. *Brown PM, Zelt DT, Sobolev B.* The risk of rupture in untreated aneurysms: the impact of size, gender, and expansion rate. *J Vasc Surg.* 2003; 37: 280–4.
80. *Cronenwett JL, Murphy TF, Zelenock GB, Whitehouse Jr WM, Lindenauer SM, Graham LM,* et al. Actuarial analysis of variables associated with rupture of small abdominal aortic aneurysms. *Surgery.* 1985; 98: 472–83.
81. *Norman PE, Powell JT.* Abdominal aortic aneurysm: the prognosis in women is worse than in men. *Circulation.* 2007; 115: 2865–9.
82. *Reed WW, Hallett Jr JW, Damiano MA, Ballard DJ.* Learning from the last ultrasound. A population-based study of patients with abdominal aortic aneurysm. *Arch Intern Med.* 1997; 157: 2064–8.
83. *Scott RA, Tisi PV, Ashton HA, Allen DR.* Abdominal aortic aneurysm rupture rates: a 7-year follow-up of the entire abdominal aortic aneurysm population detected by screening. *J Vasc Surg.* 1998; 28: 124–8.
84. *Conway KP, Byrne J, Townsend M, Lane IF.* Prognosis of patients turned down for conventional abdominal aortic aneurysm repair in the endovascular and sonographic era: szilagyi revisited? *J Vasc Surg.* 2001; 33: 752–7.
85. *Lederle FA, Johnson GR, Wilson SE, Ballard DJ, Jordan Jr WD, Blebea J,* et al. Rupture rate of large abdominal aortic aneurysms in patients refusing or unfit for elective repair. *JAMA.* 2002; 287: 2968–72.
86. *Powell JT, Brown LC, Greenhalgh RM, Thompson SG.* The Rupture rate of large abdominal aortic aneurysms: is this modified by anatomical suitability for endovascular repair? *Ann Surg.* 2008; 247: 173–9.
87. *Limet R, Sakalihassan N, Albert A.* Determination of the expansion rate and incidence of rupture of abdominal aortic aneurysms. *J Vasc Surg.* 1991; 14: 540–8.
88. *Hatakeyama T, Shigematsu H, Muto T.* Risk factors for rupture of abdominal aortic aneurysm based on three-dimensional study. *J Vasc Surg.* 2001; 33: 453–61.
89. *Fillinger MF, Marra SP, Raghavan ML, Kennedy FE.* Prediction of rupture risk in abdominal aortic aneurysm during observation: wall stress versus diameter. *J Vasc Surg.* 2003; 37: 724–32.
90. *Fillinger MF, Raghavan ML, Marra SP, Cronenwett JL, Kennedy FE.* In vivo analysis of mechanical wall stress and abdominal aortic aneurysm rupture risk. *J Vasc Surg.* 2002; 36: 589–97.
91. *Venkatasubramaniam AK, Fagan MJ, Mehta T, Mylankal KJ, Ray B, Kuhan G,* et al. A comparative study of aortic wall stress using finite element analysis for ruptured and non-ruptured abdominal aortic aneurysms. *Eur J Vasc Endovasc Surg.* 2004; 28: 168–76.
92. *Vande Geest JP, Wang DH, Wisniewski SR, Makaroun MS, Vorp DA.* Towards a noninvasive method for determination of patient-specific wall strength distribution in abdominal aortic aneurysms. *Ann Biomed Eng.* 2006; 34: 1098–106.
93. *Truijers M, Pol JA, Schultze kool LJ, van Sterkenburg SM, Fillinger MF, Blankensteijn JD.* Wall stress analysis in small asymptomatic, symptomatic and ruptured abdominal aortic aneurysms. *Eur J Vasc Endovasc Surg.* 2007; 33: 401–7.
94. *Stenbaek J, Kalin B, Swedenborg J.* Growth of thrombus may be a better predictor of rupture than diameter in patients with abdominal aortic aneurysms. *Eur J Vasc Endovasc Surg.* 2000; 20: 466–9.
95. *Sonesson B, Sandgren T, Lanne T.* Abdominal aortic aneurysm wall mechanics and their relation to risk of rupture. *Eur J Vasc Endovasc Surg.* 1999; 18: 487–93.

96. *Hall AJ, Busse EF, McCarville DJ, Burgess JJ.* Aortic wall tension as a predictive factor for abdominal aortic aneurysm rupture: improving the selection of patients for abdominal aortic aneurysm repair. *Ann Vasc Surg.* 2000; 14: 152-7.
97. *Lederle FA, Walker JM, Reinke DB.* Selective screening for abdominal aortic aneurysm with physical examination and ultrasound. *Arch Int Med.* 1988; 148: 1753-6.
98. *Lindholt JS, Vammen S, Juul S, Henneberg EW, Fasting H.* The validity of ultrasonographic scanning as a screening method for abdominal aortic aneurysm. *Eur J Vasc Endovasc Surg.* 1999; 17: 472-5.
99. *Ellis M, Powell JT, Greenhalgh RM.* Limitations of ultrasonography for the surveillance of abdominal aortic aneurysms. *Br J Surg.* 1991; 78: 614-6.
100. The UK Small Aneurysm Trial Participants. Mortality results for randomised controlled trial of early elective surgery or ultrasonographic surveillance for small abdominal aortic aneurysms. *Lancet.* 1998; 352: 1649-55.
101. Multicentre Aneurysm Screening Study Group. The Multicentre Aneurysm Screening Study (MASS) into the effect of abdominal aortic aneurysm screening on mortality in men: a randomised controlled trial. *Lancet.* 2002; 360: 1531-9.
102. *Thompson SG, Ashton HA, Gao L, Scott RA.* Multicentre Aneurysm Screening Study Group. Screening men for abdominal aortic aneurysm: 10-year mortality and cost-effectiveness results from the Multicentre Aneurysm Screening Study. *BMJ.* 2009; 338: 1538-41.
103. *Cosford PA, Leng GC.* Screening for abdominal aortic aneurysm. *Cochrane Database Syst Rev.* 2007; (2) [Art No: CD002945].
104. *Fleming C, Whitlock EP, Beil TL, Lederle FA.* Screening for abdominal aortic aneurysm: a best-evidence systematic review for the US Preventive Services Task Force. *Ann Intern Med.* 2005; 142: 203-11.
105. *Kim LG, Scott AF, Ashton HA, Thompson SG.* A sustained mortality benefit from screening for abdominal aortic aneurysm. *Ann Intern Med.* 2007; 146: 699-706.
106. *Lee ES, Pickett E, Hedayati N, Dawson DL, Pevec WC.* Implementation of an aortic screening program in clinical practice. *J Vasc Surg.* 2009; 49: 1107-11.
107. *Crow P, Shaw E, Earnshaw JJ, Poskitt KR, Whyman MR, Heather BP.* A single normal ultrasonographic scan at 65 years rules out significant aneurysm disease in men for life. *Br. J. Surg.* 2001; 88: 941-4.
108. *Scott RA, Bridgewater SG, Ashton HA.* Randomised clinical trial of screening for abdominal aortic aneurysm screening in women. *Br J Surg.* 2002; 89: 283-5.
109. US Preventive Services Task Force. Screening for abdominal aortic aneurysm. *Ann Intern Med.* 2005; 142: 198-202.
110. *Kent KC, Zwolak RM, Jaff MR, et al.* Society for Vascular Surgery. Screening for abdominal aortic aneurysm: a consensus statement. *J Vasc Surg.* 2004; 39: 267-9.
111. *Spark JI, Baker JL, Vowden P, Wilkinson D.* Epidemiology of abdominal aortic aneurysms in the Asian community. *Br J Surg.* 2001; 88: 382-4.
112. *MacSweeney ST, O'Meara M, Alexander C, O'Malley MK, Powell JT, Greenhalgh RM.* High prevalence of unsuspected abdominal aortic aneurysm in patients with confirmed symptomatic cerebral or peripheral arterial disease. *Br J Surg.* 1993; 80: 582-4.
113. *Alund M, Mani K, Wanhainen A.* Selective screening for abdominal aortic aneurysm among patients referred to the vascular laboratory. *Eur J Vasc Endovasc Surg.* 2008; 35: 669-74.
114. *Marteau TM, Kim LG, Upton J, Thompson SC, Scott AP.* Poorer self assessed health in a prospective study of men with screen detected abdominal aortic aneurysm: a predictor or a consequence of screening? *J Epidemiol Community Health.* 2004; 58: 142-6.
115. *Greenhalgh RM, Powell JT.* Screening for abdominal aortic aneurysm can save lives but only if operative mortality is low. *BMJ.* 2007; 335: 732-3.
116. EVAR Trial Participants. Endovascular aneurysm repair versus open repair in patients with abdominal aortic aneurysm (EVAR trial 1): randomised controlled trial. *Lancet.* 2005; 365: 2179-86.
117. *Prinssen M, Verhoeven EL, Buth J, Cuypers PW, vanSambeek MR, Balm R, et al.* A randomised trial comparing conventional and endovascular repair of abdominal aortic aneurysms. *N Engl J Med.* 2004; 351: 1607-18.
118. *Schermerhorn ML, O'Malley AJ, Jhaveri A, Cotterill P, Pomposelli F, Landon BE.* Endovascular vs. open repair of abdominal aortic aneurysms in the Medicare population. *N Engl J Med.* 2008; 358: 464-74.
119. The United Kingdom EVAR Trial Investigators. Endovascular versus open repair of abdominal aortic aneurysm. *New Engl J Med.* 2010; 362: 1863-71.
120. *Winterborn RJ, Amin I, Lyratzopoulos G, Walker N, Varty K, Campbell WB.* Preferences for endovascular (EVAR) or open surgical repair among patients with abdominal aortic aneurysms under surveillance. *J Vasc Surg.* 2009; 49: 576-81.
121. *Reise JA, Sheldon H, Earnshaw J, Naylor AR, Dick F, Powell JT, et al.* Patient preference for surgical method of abdominal aortic aneurysm repair: postal survey. *Eur J Vasc Endovasc Surg.* 2010; 39: 55-61.
122. *Guessous I, Periard D, Lorensetti, Cornus J, Ghali WA.* The efficacy of pharmacotherapy for decreasing the expansion rate of abdominal aortic aneurysms: a systematic review and meta-analysis. *PLOS ONE* 2008; 3: e1895.
123. *Ferguson CD, Clancy P, Bourke B, Walker PJ, Buckenham T, Norman P, et al.* Association of statin prescription with small abdominal aortic aneurysm progression. *Am Heart J.* 2010; 159: 307-13.
124. *Lederle FA, Johnson GR, Wilson SE, Littooy FN, Krupski WC, Bandyk D, et al.* Yield of repeated screening for abdominal aortic aneurysm after a 4-year interval. Aneurysm detection and management veterans Affairs Cooperative study investigators. *Arch Intern Med.* 2000; 160: 1117-21.
125. *Scott RA, Wilson NM, Ashton HA, Kay DN.* Is surgery necessary for abdominal aortic aneurysm less than 6 cm in diameter? *Lancet.* 1993; 342(8884): 1395-6.
126. *Choksy SA, Wilmink AB, Quick CR.* Ruptured abdominal aortic aneurysm in the Huntingdon district: a 10-year experience. *Ann R Coll Surg Engl.* 1999; Jan; 81(1): 27-31.
127. *Wanhainen A, Mani K, Björck M.* The value of a nationwide vascular registry in understanding contemporary time trends of abdominal aortic aneurysm repair. *Scand J Surg.* 2008; 97: 142-5.
128. *Thompson SG, Ashton HA, Gao L, Scott RA.* Screening men for abdominal aortic aneurysm: 10 year mortality and cost effectiveness results from the randomised Multicentre Aneurysm Screening Study. *Br Med J.* 2009; 338: b2307.
129. *Wanhainen A, Lundkvist J, Bergqvist D, Björck M.* Cost-effectiveness of different screening strategies for abdominal aortic aneurysm. *J Vasc Surg.* 2005; 41: 741-51 [discussion 751].
130. *Scott RA, Vardulaki KA, Walker NM, Day NE, Duffy SW, Ashton HA.* The long-term benefits of a single scan for abdominal aortic aneurysm (AAA) at age 65. *Eur J Vasc Endovasc Surg.* 2001; 21: 535-40.
131. *Emerton ME, Shaw E, Poskitt K, Heather BP.* Screening for abdominal aortic aneurysm: a single scan is enough. *Br J Surg.* 1994; 81: 1112-3.
132. *Bernstein EF, Chan EL.* Abdominal aortic aneurysm in high-risk patients. Outcome of selective management based on size and expansion rate. *Ann Surg.* 1984; 200: 255-63.
133. *Lederle FA, Wilson SE, Johnson GR, Reinke DB, Littooy FN, Acher CW, et al.* Aneurysm Detection and Management Veterans Affairs Cooperative Study Group. Immediate repair compared with surveillance of small abdominal aortic aneu-

- rysms. *N Engl J Med.* 2002; 346: 1437–44.
134. *Scott RA, Kim LG, Ashton HA.* Multi-centre Aneurysm Screening Study Group. Assessment of the criteria for elective surgery in screen-detected abdominal aortic aneurysms. *J Med Screen.* 2005; 12: 150–4.
 135. *Cronenwett JL, Murphy TF, Zelenock GB, Whitehouse Jr WM, Lindenauer SM, Graham LM,* et al. Actuarial analysis of variables associated with rupture of small abdominal aortic aneurysms. *Surgery.* 1985; Sep; 98(3): 472–83.
 136. *Fillinger MF, Racusin J, Baker RK, Cronenwett JL, Teutelink A, Schermerhorn ML,* et al. Anatomic characteristics of ruptured abdominal aortic aneurysm on conventional CT scans: implications for rupture risk. *J Vasc Surg.* 2004; 39: 1243–52.
 137. Health service costs and quality of life for early elective surgery or ultrasonographic surveillance for small abdominal aortic aneurysms. UK small aneurysm trial participants. *Lancet.* 1998; 352: 1656–60.
 138. *Giles KA, Schermerhorn ML, O'Malley AJ,* et al. Risk prediction for perioperative mortality of endovascular vs open repair of abdominal aortic aneurysms using the Medicare population. *J Vasc Surg.* 2009; 50: 256–62.
 139. *Jepson R, Clegg A, Forbes C, Lewis R, Sowden A, Kleijnen J.* Systematic review of the determinants of screening uptake and interventions for increasing uptake. *Health Technol Assess.* 2000; 4: 1–133.
 140. *Vardulaki KA, Walker NM, Couto E, Day NE, Thompson SG, Ashton HA,* et al. Late results concerning feasibility and compliance from a randomised trial of ultrasonographic screening for abdominal aortic aneurysm. *Br J Surg.* 2002; 89: 861–4.
 141. *Cao P.* Comparison of surveillance vs aortic endografting for small aneurysm repair (caesar) trial: study design and progress. *Eur J Vasc Endovasc Surg.* 2005; 30: 245–51.
 142. *Ouriel K.* The pivotal study: a randomised comparison of endovascular repair versus surveillance in patients with smaller abdominal aortic aneurysms. *J Vasc Surg.* 2009; 49: 266–9.
 143. *Powell JT, Brown LC, Forbes JF, Fowkes FG, Greenhalgh RM, Ruckley CV,* et al. Final 12-year follow-up of surgery versus surveillance in the uk small aneurysm trial. *Br J Surg.* 2007; 94: 702–8.
 144. *Ballard DJ, Filardo G, Fowkes G, Powell JT.* Surgery for small asymptomatic abdominal aortic aneurysms. *Cochrane Database Syst Rev.* 2008. CD001835.
 145. *Holt PJ, Poloniecki JD, Loftus IM, Michaels JA, Thompson MM.* Epidemiological study of the relationship between volume and outcome after abdominal aortic aneurysm surgery in the uk from 2000 to 2005. *Br J Surg.* 2007; 94: 441–8.
 146. First vasculenet database report. European Society for Vascular Surgery; 2007.
 147. *Holt PJ, Poloniecki JD, Khalid U, Hinchliffe RJ, Loftus IM, Thompson MM.* Effect of endovascular aneurysm repair on the volume-outcome relationship in aneurysm repair. *Circ Cardiovasc Qual Outcomes.* 2009; 2: 624–32.
 148. *Lederle FA, Freischlag JA, Kyriakides TC, Padberg Jr FT, Matsumura JS, Kohler TR,* et al. Outcomes following endovascular vs open repair of abdominal aortic aneurysm: a randomised trial. *JAMA.* 2009; 302: 1535–42.
 149. *Greenhalgh RM, Brown LC, Kwong GP, Powell JT, Thompson SG.* Comparison of endovascular aneurysm repair with open repair in patients with abdominal aortic aneurysm (evar trial 1), 30-day operative mortality results: randomised controlled trial. *Lancet.* 2004; 364: 843–8.
 150. *Ouriel K, Clair DG, Kent KC, Zarins CK.* Endovascular repair compared with surveillance for patients with small abdominal aortic aneurysms. *J Vasc Surg.* 2010.
 151. *McPhee JT, Hill JS, Eslami MH.* The impact of gender on presentation, therapy, and mortality of abdominal aortic aneurysm in the united states, 2001–2004. *J Vasc Surg.* 2007; 45: 891–9.
 152. *Forbes TL, Lawlor DK, DeRose G, Harris KA.* Gender differences in relative dilatation of abdominal aortic aneurysms. *Ann Vasc Surg.* 2006; 20: 564–8.
 153. *Patterson BO, Holt PJ, Hinchliffe R, Loftus IM, Thompson MM.* Predicting risk in elective abdominal aortic aneurysm repair: a systematic review of current evidence. *Eur J Vasc Endovasc Surg.* 2008; 36: 637–45.
 154. *Lindholt JS, Heegaard NH, Vammen S, Fasting H, Henneberg EW, Heickendorff L.* Smoking, but not lipids, lipoprotein(a) and antibodies against oxidised ldl, is correlated to the expansion of abdominal aortic aneurysms. *Eur J Vasc Endovasc Surg.* 2001; 21: 51–6.
 155. *Moller AM, Villebro N, Pedersen T, Tonnesen H.* Effect of preoperative smoking intervention on postoperative complications: a randomised clinical trial. *Lancet.* 2002; 359: 114–7.
 156. *Lindstrom D, Sadr Azodi O, Wladis A, Tonnesen H, Linder S, Nasell H,* et al. Effects of a perioperative smoking cessation intervention on postoperative complications: a randomised trial. *Ann Surg.* 2008; 248: 739–45.
 157. *Thomsen T, Tonnesen H, Moller AM.* Effect of preoperative smoking cessation interventions on postoperative complications and smoking cessation. *Br J Surg.* 2009; 96: 451–61.
 158. Smoking, lung function and the prognosis of abdominal aortic aneurysm. The uk small aneurysm trial participants. *Eur J Vasc Endovasc Surg.* 2000; 19: 636–42.
 159. *Brady AR, Fowkes FG, Greenhalgh RM, Powell JT, Ruckley CV, Thompson SG.* Risk factors for postoperative death following elective surgical repair of abdominal aortic aneurysm: results from the uk small aneurysm trial. On behalf of the uk small aneurysm trial participants. *Br J Surg.* 2000; 87: 742–9.
 160. *Samy AK, Murray G, MacBain G.* Prospective evaluation of the glasgow aneurysm score. *J R Coll Surg Edinb.* 1996; 41: 105–7.
 161. *Durazzo AE, Machado FS, Ikeoka DT, De Bernoche C, Monachini MC, Puech-Leao P,* et al. Reduction in cardiovascular events after vascular surgery with atorvastatin: a randomised trial. *J Vasc Surg.* 2004; 39: 967–75 [discussion 975–966].
 162. *Schouten O, Boersma E, Hoeks SE, Benner R, van Urk H, van Sambeek MR,* et al. Fluvastatin and perioperative events in patients undergoing vascular surgery. *N Engl J Med.* 2009; 361: 980–9.
 163. *Hoeks SE, Scholte Op, Reimer WJ, Schouten O, Lenzen MJ, van Urk H,* et al. Statin use in the elderly: results from a peripheral vascular survey in the netherlands. *J Vasc Surg.* 2008; 48: 891–5 [discussion 895–896].
 164. *Feringa HH, Schouten O, Karagiannis SE, Brugs J, Elhendy A, Boersma E,* et al. Intensity of statin therapy in relation to myocardial ischemia, troponin t release, and clinical cardiac outcome in patients undergoing major vascular surgery. *J Am Coll Cardiol.* 2007; 50: 1649–56.
 165. *Welten GM, Chonchol M, Hoeks SE, Schouten O, Dunkelgrun M, van Gestel YR,* et al. Statin therapy is associated with improved outcomes in vascular surgery patients with renal impairment. *Am Heart J.* 2007; 154: 954–61.
 166. *Hindler K, Shaw AD, Samuels J, Fulton S, Collard CD, Riedel B.* Improved postoperative outcomes associated with preoperative statin therapy. *Anesthesiology.* 2006; 105: 1260–72 [quiz 1289–1290].
 167. *Le Manach Y, Perel A, Coriat P, Godet G, Bertrand M, Riou B.* Early and delayed myocardial infarction after abdominal aortic surgery. *Anesthesiology.* 2005; 102: 885–91.
 168. *Kertai MD, Boersma E, Westerhout CM, Klein J, Van Urk H, Bax JJ,* et al. A combination of statins and beta-blockers is independently associated with a reduction in the incidence of perioperative mortality and nonfatal myocardial infarction in patients undergoing abdominal aortic aneurysm surgery. *Eur J Vasc Endovasc Surg.* 2004; 28: 343–52.
 169. *Poldermans D, Boersma E, Bax JJ, Thomson IR, van de Ven LL, Blankensteijn JD,* et al. The effect of bisoprolol on perioperative mortality and myocardial infarction in high-risk patients

- undergoing vascular surgery. Dutch echocardiographic cardiac risk evaluation applying stress echocardiography study group. *N Engl J Med.* 1999; 341: 1789-94.
170. Schouten O, Poldermans D, Visser L, Kertai MD, Klein J, van Urk H, et al. Fluvastatin and bisoprolol for the reduction of perioperative cardiac mortality and morbidity in high-risk patients undergoing non-cardiac surgery: rationale and design of the decreaseiv study. *Am Heart J.* 2004; 148: 1047-52.
 171. Yang H, Raymer K, Butler R, Parlow J, Roberts R. The effects of perioperative beta-blockade: results of the metoprolol after vascular surgery (mavs) study, a randomised controlled trial. *Am Heart J.* 2006; 152: 983-90.
 172. Brady AR, Gibbs JS, Greenhalgh RM, Powell JT, Sydes MR. Perioperative beta-blockade (pobble) for patients undergoing infrarenal vascular surgery: results of a randomised double-blind controlled trial. *J Vasc Surg.* 2005; 41: 602-9.
 173. Devereaux PJ, Yang H, Yusuf S, Guyatt G, Leslie K, Villar JC, et al. Effects of extended-release metoprolol succinate in patients undergoing non-cardiac surgery (poise trial): a randomised controlled trial. *Lancet.* 2008; 371: 1839-47.
 174. Bangalore S, Wetterslev J, Pranesh S, Sawhney S, Gluud C, Messerli FH. Perioperative betablockers in patients having non-cardiac surgery: a meta-analysis. *Lancet.* 2008; 372: 1962-76.
 175. Baigent C, Blackwell L, Collins R, Emberson J, Godwin J, Peto R, et al. Aspirin in the primary and secondary prevention of vascular disease: collaborative meta-analysis of individual participant data from randomised trials. *Lancet.* 2009; 373: 1849-60.
 176. Willard JE, Lange RA, Hillis LD. The use of aspirin in ischemic heart disease. *N Engl J Med.* 1992; 327: 175-81.
 177. Smout J, Stansby G. Current practice in the use of antiplatelet agents in the perioperative period by uk vascular surgeons. *Ann R Coll Surg Engl.* 2003; 85: 97-101.
 178. Williams B, Poulter NR, Brown MJ, Davis M, McInnes GT, Potter JF, et al. British hypertension society guidelines for hypertension management 2004 (bhs-iv): summary. *BMJ.* 2004; 328: 634-40.
 179. Hypertension ESo. European society of cardiology guidelines for the management of arterial hypertension. *J Hypertens.* 2003; 21: 1011-53.
 180. Poldermans D, Bax JJ, Boersma E, De Hert S, Eeckhout E, Fowkes G, et al. Guidelines for preoperative cardiac risk assessment and perioperative cardiac management in non-cardiac surgery: the task force for preoperative cardiac risk assessment and perioperative cardiac management in non-cardiac surgery of the european society of cardiology (esc) and endorsed by the european society of anaesthesiology (esa). *Eur Heart J.* 2009; 30: 2769-812.
 181. Poldermans D, Bax JJ, Boersma E, De Hert S, Eeckhout E, Fowkes G, et al. Guidelines for preoperative cardiac risk assessment and perioperative cardiac management in non-cardiac surgery: the task force for preoperative cardiac risk assessment and perioperative cardiac management in non-cardiac surgery of the european society of cardiology (esc) and endorsed by the european society of anaesthesiology (esa). *Eur J Anaesthesiol.* 2010; 27: 92-137.
 182. Schouten O, Sillesen H, Poldermans D. New guidelines from the european society of cardiology for perioperative cardiac care: a summary of implications for elective vascular surgery patients. *Eur J Vasc Endovasc Surg.* 2009.
 183. McFalls EO, Ward HB, Moritz TE, Goldman S, Krupski WC, Littooy F, et al. Coronary-artery revascularization before elective major vascular surgery. *N Engl J Med.* 2004; 351: 2795-804.
 184. Poldermans D, Schouten O, Vidakovic R, Bax JJ, Thomson IR, Hoeks SE, et al. A clinical randomised trial to evaluate the safety of a noninvasive approach in high-risk patients undergoing major vascular surgery: the decrease v pilot study. *J Am Coll Cardiol.* 2007; 49: 1763-9.
 185. Azzizadeh A, Sanchez LA, Miller 3rd CC, Marine L, Rubin BG, Safi HJ, et al. Glomerular filtration rate is a predictor of mortality after endovascular abdominal aortic aneurysm repair. *J Vasc Surg.* 2006; 43: 14-8.
 186. Samy AK, Murray G, MacBain G. Glasgow aneurysm score. *Cardiovasc Surg.* 1994; 2: 41-4.
 187. Barnes M, Boulton M, Maddern G, Fitridge R. A model to predict outcomes for endovascular aneurysm repair using preoperative variables. *Eur J Vasc Endovasc Surg.* 2008; 35: 571e-9.
 188. Karthikesalingam A, Hinchliffe RJ, Holt PJ, Boyle JR, Loftus IM, Thompson MM. Endovascular aneurysm repair with preservation of the internal iliac artery using the iliac branch graft device. *Eur J Vasc Endovasc Surg.* 2009.
 189. Endovascular aneurysm repair and outcome in patients unfit for open repair of abdominal aortic aneurysm (evar trial 2): randomised controlled trial. *Lancet.* 2005; 365: 2187-92.
 190. Holt PJ, Gogalniceanu P, Murray S, Poloniecki JD, Loftus IM, Thompson MM. Screened individuals' preferences in the delivery of abdominal aortic aneurysm repair. *Br J Surg.* 2010; 97: 504-10.
 191. Coggia M, Cerceau P, Di Centa I, Javerliat I, Colacchio G, Goeau-Brissonniere O. Total laparoscopic juxtarenal abdominal aortic aneurysm repair. *J Vasc Surg.* 2008; 48: 37-42.
 192. Coggia M, Javerliat I, Di Centa I, Alfonsi P, Colacchio G, Kitzis M, et al. Total laparoscopic versus conventional abdominal aortic aneurysm repair: a case-control study. *J Vasc Surg.* 2005; 42: 906-10 [discussion 911].
 193. Ferrari M, Adami D, Del Corso A, Berchiolli R, Pietrabissa A, Romagnani F, et al. Laparoscopy-assisted abdominal aortic aneurysm repair: early and middle-term results of a consecutive series of 122 cases. *J Vasc Surg.* 2006; 43: 695-700.
 194. Coggia M, Javerliat I, Di Centa I, Colacchio G, Cerceau P, Kitzis M, et al. Total laparoscopic infrarenal aortic aneurysm repair: preliminary results. *J Vasc Surg.* 2004; 40: 448-54.
 195. Kolvenbach R. Hand-assisted laparoscopic abdominal aortic aneurysm repair. *Semin Laparosc Surg.* 2001; 8: 168-77.
 196. Cau J, Ricco JB, Corpataux JM. Laparoscopic aortic surgery: techniques and results. *J Vasc Surg.* 2008; 48: 37S-44S [discussion 45S].
 197. Coscas R, Coggia M, Di Centa I, Javerliat I, Cochennec F, Goeau-Brissonniere O. Laparoscopic aortic surgery in obese patients. *Ann Vasc Surg.* 2009; 23: 717-21.
 198. Holt PJ, Michaels JA. Does volume directly affect outcome in vascular surgical procedures? *Eur J Vasc Endovasc Surg.* 2007; 34: 386-9.
 199. Holt PJ, Poloniecki JD, Gerrard D, Loftus IM, Thompson MM. Meta-analysis and systematic review of the relationship between volume and outcome in abdominal aortic aneurysm surgery. *Br J Surg.* 2007; 94: 395-403.
 200. Holt PJ, Karthikesalingam A, Poloniecki JD, Hinchliffe RJ, Loftus IM, Thompson MM. Propensity scored analysis of outcomes after ruptured abdominal aortic aneurysm. *Br J Surg.* 2010; 97: 496-503.
 201. Giles KA, Hamdan AD, Pomposelli FB, Wyers MC, Dahlberg SE, Schermerhorn ML. Population-based outcomes following endovascular and open repair of ruptured abdominal aortic aneurysms. *J Endovasc Ther.* 2009; 16: 554-64.
 202. Giles KA, Pomposelli FB, Hamdan AD, Wyers MC, Schermerhorn ML. Comparison of open and endovascular repair of ruptured abdominal aortic aneurysms from the acs-nsqip 2005-07. *J Endovasc Ther.* 2009; 16: 365-72.
 203. Young EL, Holt PJ, Poloniecki JD, Loftus IM, Thompson MM. Meta-analysis and systematic review of the relationship between surgeon annual caseload and mortality for elective open abdominal aortic aneurysm repairs. *J Vasc Surg.* 2007; 46: 1287-94.
 204. Lederle FA, Walker JM, Reinke DB. Selective screening for abdominal aortic aneurysms with physical examination and ul-

- trasound. Arch Intern Med. 1988; 148(8): 1753-6.
205. Lederle FA, Wilson SE, Johnson GR, Reinke DB, Littooy FN, Acher CW, et al. Variability in measurement of abdominal aortic aneurysms. Abdominal Aortic Aneurysm Detection and Management Veterans Administration Cooperative Study Group. J Vasc Surg. 1995; 21(6): 945-52.
 206. Lindholt JS, Vammen S, Juul S, Henneberg EW, Fasting H. The validity of ultrasonographic scanning as screening method for abdominal aortic aneurysm. Eur J Vasc Endovasc Surg. 1999; 17(6): 472-5.
 207. Quill DS, Colgan MP, Sumner DS. Ultrasonic screening for the detection of abdominal aortic aneurysms. Surg Clin North Am. 1989; 69(4): 713-20.
 208. Sparks AR, Johnson PL, Meyer MC. Imaging of abdominal aortic aneurysms. Am Fam Physician. 2002; 65(8): 1565-70.
 209. Jaakkola P, Hippelainen M, Farin P, Rytönen H, Kainulainen S, Partanen K. Interobserver variability in measuring the dimensions of the abdominal aorta: comparison of ultrasound and computed tomography. Eur J Vasc Endovasc Surg. 1996; 12(2): 230-7.
 210. Lamah M, Darke S. Value of routine computed tomography in the preoperative assessment of abdominal aneurysm replacement. World J Surg. 1999; 23(10): 1076-80.
 211. Vowden P, Wilkinson D, Ausobsky JR, Kester RC. A comparison of three imaging techniques in the assessment of an abdominal aortic aneurysm. J Cardiovasc Surg (Torino). 1989; 30(6): 891-6.
 212. van Essen JA, van der LA, Gussenhoven EJ, Leertouwer TC, Zondervan P, van Sambeek MR. Intravascular ultrasonography allows accurate assessment of abdominal aortic aneurysm: an in vitro validation study. J Vasc Surg. 1998; 27(2): 347-53.
 213. van Essen JA, Gussenhoven EJ, van der LA, Huijsman PC, van Muiswinkel JM, van Sambeek MR, et al. Accurate assessment of abdominal aortic aneurysm with intravascular ultrasound scanning: validation with computed tomographic angiography. J Vasc Surg. 1999; 29(4): 631-8.
 214. Papanicolaou N, Wittenberg J, Ferrucci Jr JT, Stauffer AE, Waltman AC, Simeone JF, et al. Preoperative evaluation of abdominal aortic aneurysms by computed tomography. AJR Am J Roentgenol. 1986; 146(4): 711-5.
 215. Zoetelief J, Geleijns J. Patient doses in spiral CT. Br J Radiol. 1998; 71(846): 584-6.
 216. van Keulen JW, van PJ, Prokop M, Moll FL, van Herwaarden JA. Dynamics of the aorta before and after endovascular aneurysm repair: a systematic review. Eur J Vasc Endovasc Surg. 2009; 38(5): 586-96.
 217. Balm R, Eikelboom BC, van Leeuwen MS, Noordzij J. Spiral CT-angiography of the aorta. Eur J Vasc Surg. 1994; 8(5): 544-51.
 218. Armon MP, Yusuf SW, Latief K, Whitaker SC, Gregson RH, Wenham PW, et al. Anatomical suitability of abdominal aortic aneurysms for endovascular repair. Br J Surg. 1997; 84(2): 178-80.
 219. Beebe HG, Kritpracha B, Serres S, Pigott JP, Price CI, Williams DM. Endograft planning without preoperative arteriography: a clinical feasibility study. J Endovasc Ther. 2000; 7(1): 8-15.
 220. Boules TN, Compton CN, Stanziale SF, et al. Can computed tomography scan findings predict «impending» aneurysm rupture? Vasc Endovascular Surg. 2006; 40: 41-7.
 221. Petersen MJ, Cambria RP, Kaufman JA, LaMuraglia GM, Gertler JP, Brewster DC, et al. Magnetic resonance angiography in the preoperative evaluation of abdominal aortic aneurysms. J Vasc Surg. 1995; 21(6): 891-8.
 222. Tennant WG, Hartnell GG, Baird RN, Horrocks M. Radiologic investigation of abdominal aortic aneurysm disease: comparison of three modalities in staging and the detection of inflammatory change. J Vasc Surg. 1993; 17: 703-9.
 223. Durham JR, Hackworth CA, Tober JC, Bova JG, Bennett WF, Schmalbrock P, et al. Magnetic resonance angiography in the preoperative evaluation of abdominal aortic aneurysms. Am J Surg. 1993; 166(2): 173-7.
 224. van Keulen JW, Moll FL, van Herwaarden JA. Tips and techniques for optimal stent graft placement in angulated aneurysm necks. J Vasc Surg. 2010; 52(4): 1081-6.
 225. van Keulen JW, Moll FL, Tolenaar JL, Verhagen HJ, van Herwaarden JA. Validation of a new standardized method to measure proximal aneurysm neck angulation. J Vasc Surg. 2010; 51(4): 821-8.
 226. Ailawadi G, Stanley JC, Williams DM, Dimick JB, Henke PK, Upchurch Jr GR. Gadolinium as a nonnephrotoxic contrast agent for catheter-based arteriographic evaluation of renal arteries in patients with azotemia. J Vasc Surg. 2003; 37(2): 346-52.
 227. Diaz LP, Pabon IP, Garcia JA, de la Cal Lopez MA. Assessment of CO₂ arteriography in arterial occlusive disease of the lower extremities. J Vasc Interv Radiol. 2000; 11(2 Pt 1): 163-9.
 228. Nordon IM, Hinchliffe RJ, Malkawi AH, Taylor J, Holt PJ, Morgan R, et al. Validation of DynaCT in the morphological assessment of abdominal aortic aneurysm for endovascular repair. J Endovasc Ther. 2010; 17(2): 183-9.
 229. van Keulen JW, Moll FL, Verhagen HJ, van Herwaarden JA. Commentary: DynaCT and its use in patients with ruptured abdominal aortic aneurysm. J Endovasc Ther. 2010; 17(2): 190-1.
 230. Stewart A, Evers PS, Earnshaw JJ. Prevention of infection in arterial reconstruction. Cochrane Database Syst Rev. 2006; 3 [CD003073].
 231. Stewart AH, Evers PS, Earnshaw JJ. Prevention of infection in peripheral arterial reconstruction: a systematic review and meta-analysis. J Vasc Surg. 2007; 46: 148-55.
 232. Elmore JR, Franklin DP, Youkey JR, Oren JW, Frey CM. Normothermia is protective during infrarenal aortic surgery. J Vasc Surg. 1998; 28: 984-92.
 233. Gregorini P, Cangini D. Control of body temperature during abdominal aortic surgery. Acta Anaesthesiol Scand. 1996; 40: 187-90.
 234. Muth CM, Mainzer B, Peters J. The use of countercurrent heat exchangers diminishes accidental hypothermia during abdominal aortic aneurysm surgery. Acta Anaesthesiol Scand. 1996; 40: 1197-202.
 235. Toomtong P, Suksompong S. Intravenous fluids for abdominal aortic surgery. Cochrane Database Syst Rev. 2010 [CD000991].
 236. Alvarez GG, Fergusson DA, Neilipovitz DT, Hebert PC. Cell salvage does not minimize perioperative allogeneic blood transfusion in abdominal vascular surgery: a systematic review. Can J Anaesth. 2004; 51: 425-31.
 237. Carless PA, Henry DA, Moxey AJ, O'Connell DL, Brown T, Fergusson DA. Cell salvage for minimising perioperative allogeneic blood transfusion. Cochrane Database Syst Rev. 2006 [CD001888].
 238. Tang T, Walsh SR, Fanshawe TR, Gillard JH, Sadat U, Varty K, et al. Estimation of physiologic ability and surgical stress (E-PASS) as a predictor of immediate outcome after elective abdominal aortic aneurysm surgery. Am J Surg. 2007; 194: 176-82.
 239. Becquemin JP, Chemla E, Chatellier G, Allaire E, Mellièrè D, Desgranges P. Perioperative factors influencing the outcome of elective abdominal aorta aneurysm repair. Eur J Vasc Endovasc Surg. 2000; 20: 84e9.
 240. Ernst CB. Abdominal aortic aneurysm. N Engl J Med. 1993; 328: 1167-72.
 241. Hirsch AT, Haskal ZJ, Hertzner NR, et al. ACC/AHA 2005 practice guidelines for the management of patients with peripheral arterial disease (lower extremity, renal, mesenteric, and abdominal aortic): a collaborative report from the American Association for Vascular Surgery/Society for Vascular Surgery, Society for Cardiovascular Angiography and Interventions, Society for Vascular Medicine and Biology, Society of Interventional Radiology, and the ACC/AHA Task Force on Practice

- Guidelines (Writing Committee to Develop Guidelines for the Management of Patients With Peripheral Arterial Disease): endorsed by the American Association of Cardiovascular and Pulmonary Rehabilitation; National Heart, Lung, and Blood Institute; Society for Vascular Nursing; TransAtlantic Inter-Society Consensus; and Vascular Disease Foundation. *Circulation*. 2006; 113: e463-654.
242. Hertzner NR, Mascha EJ, Karafa MT, O'Hara PJ, Krajewski LP, Beven EG. Open infrarenal abdominal aortic aneurysm repair: the Cleveland Clinic experience from 1989 to 1998. *J Vasc Surg*. 2002; 35: 1145-54.
 243. Brustia P, Renghi A, Fassiola A, et al. Fast-track approach in abdominal aortic surgery: left subcostal incision with blended anesthesia. *Interact Cardiovasc Thorac Surg*. 2007; 6: 60-4.
 244. Muehling B, Schelzig H, Steffen P, Meierhenrich R, Sunder-Plassmann L, Orend KH. A prospective randomised trial comparing traditional and fast-track patient care in elective open infrarenal aneurysm repair. *World J Surg*. 2009; 33: 577-85.
 245. Muehling B, Halter G, Lang G, et al. Prospective randomised controlled trial to evaluate «fast-track» elective open infrarenal aneurysm repair. *Langenbecks Arch Surg*. 2008; 393: 281-7.
 246. Fassiadis N, Roidl M, Hennig M, South LM, Andrews SM. Randomised clinical trial of vertical or transverse laparotomy for abdominal aortic aneurysm repair. *Br J Surg*. 2005; 92(10): 1208e-11.
 247. Cambria RP, Brewster DC, Abbott WM, Freehan M, Megerman J, LaMuraglia G, et al. Transperitoneal versus retroperitoneal approach for aortic reconstruction: a randomised prospective study. *J Vasc Surg*. 1990; 11(2): 314-24 [discussion 24-25].
 248. Sicard GA, Reilly JM, Rubin BG, Thompson RW, Allen BT, Flye MW, et al. Transabdominal versus retroperitoneal incision for abdominal aortic surgery: report of a prospective randomised trial. *J Vasc Surg*. 1995; 21(2): 174-81.
 249. Sieunarine K, Lawrence-Brown MM, Goodman MA. Comparison of transperitoneal and retroperitoneal approaches for infrarenal aortic surgery: early and late results. *Cardiovasc Surg*. 1997; 5(1): 71-6.
 250. Laohapensang K, Rerkasem K, Chotirosniramit N. Mini-laparotomy for repair of infrarenal abdominal aortic aneurysm. *Int Angiol*. 2005; 24(3): 238-44.
 251. Friedman SG, Lazzaro RS, Spier LN, Moccio C, Tortolani AJ. A prospective randomised comparison of Dacron and polytetrafluoroethylene aortic bifurcation grafts. *Surgery*. 1995; 117: 7-10.
 252. Prager MR, Hoblaj T, Nanobashvili J, et al. Collagen- versus gelatine-coated Dacron versus stretch PTFE bifurcation grafts for aortoiliac occlusive disease: long-term results of a prospective, randomised multicenter trial. *Surgery*. 2003; 134: 80-5.
 253. Lord RS, Nash PA, Raj BT, et al. Prospective randomised trial of polytetrafluoroethylene and Dacron aortic prosthesis. I. Perioperative results. *Ann Vasc Surg*. 1988; 2: 248-54.
 254. Prager M, Polterauer P, Bohmig HJ, et al. Collagen versus gelatin-coated Dacron versus stretch polytetrafluoroethylene in abdominal aortic bifurcation graft surgery: results of a seven-year prospective, randomised multicenter trial. *Surgery*. 2001; 130: 408-14.
 255. Johnston KW, Scobie TK. Multicenter prospective study of nonruptured abdominal aortic aneurysms. I. Population and operative management. *J Vasc Surg*. 1988; 7: 69-81.
 256. Seeger JM, Coe DA, Kaelin LD, Flynn TC. Routine reimplantation of patent inferior mesenteric arteries limits colon infarction after aortic reconstruction. *J Vasc Surg*. 1992; 15: 635-41.
 257. Brewster DC, Franklin DP, Cambria RP, Darling RC, Moncure AC, Lamuraglia GM, et al. Intestinal ischemia complicating abdominal aortic surgery. *Surgery*. 1991; 109: 447-54.
 258. Johnston KW. Multicenter prospective study of nonruptured abdominal aortic aneurysm. Part II. Variables predicting morbidity and mortality. *J Vasc Surg*. 1989; 9: 437-47.
 259. Jack L, Cronenwett WJ. Rutherford's vascular surgery. 7th ed. Saunders; 2010.
 260. Rayt HS, Bown MJ, Lambert KV, Fishwick NG, McCarthy MJ, London NJ, et al. Buttock claudication and erectile dysfunction after internal iliac artery embolization in patients prior to endovascular aortic aneurysm repair. *Cardiovasc Intervent Radiol*. 2008; 31: 728-34.
 261. Brewster DC, Cronenwett JL, Hallett Jr JW, Johnston KW, Krupski WC, Matsumura JS. Guidelines for the treatment of abdominal aortic aneurysms. Report of a subcommittee of the Joint Council of the American Association for Vascular Surgery and Society for Vascular Surgery. *J Vasc Surg*. 2003; 37: 1106-17.
 262. Huber TS, Wang JG, Derrow AE, Dame DA, Ozaki CK, Zeleznock GB, et al. Experience in the United States with intact abdominal aortic aneurysm repair. *J Vasc Surg*. 2001; 33: 304-10.
 263. Dardik A, Lin JW, Gordon TA, Williams GM, Perler BA. Results of elective abdominal aortic aneurysm repair in the 1990s: a population-based analysis of 2335 cases. *J Vasc Surg*. 1999; 30: 985-95.
 264. Blankensteijn JD, Lindenburg FP, van der GY, Eikelboom BC. Influence of study design on reported mortality and morbidity rates after abdominal aortic aneurysm repair. *Br J Surg*. 1998; 85: 1624-30.
 265. Conrad MF, Crawford RS, Pedraza JD, et al. Long-term durability of open abdominal aortic aneurysm repair. *J Vasc Surg*. 2007; 46: 669-75.
 266. Biancari F, Ylonen K, Anttila V, Juvonen J, Ronsi P, Satta J. Durability of open repair of infrarenal abdominal aortic aneurysm: a 15-year follow-up study. *J Vasc Surg*. 2002; 35: 87-93.
 267. Beck AW, Goodney PP, Nolan BW, Likosky DS, Eldrup-Jorgensen J, Cronenwett JL. Predicting 1-year mortality after elective abdominal aortic aneurysm repair. *J Vasc Surg*. 2009; 49: 838-43.
 268. Adams DF, Fraser DB, Abrams HL. The complications of coronary arteriography. *Circulation*. 1973; 48: 609-18.
 269. Killeen SD, Andrews EJ, Redmond HP, Fulton GJ. Provider volume and outcomes for abdominal aortic aneurysm repair, carotid endarterectomy, and lower extremity revascularization procedures. *J Vasc Surg*. 2007; 45: 615-26.
 270. Eckstein HH, Bruckner T, Heider P, Wolf O, Hanke M, Niedermeier HP, et al. The relationship between volume and outcome following elective open repair of abdominal aortic aneurysms (AAA) in 131 German hospitals. *Eur J Vasc Endovasc Surg*. 2007; 34: 260-6.
 271. Henebiens M, van den Broek TA, Vahl AC, Koelemay MJ. Relation between hospital volume and outcome of elective surgery for abdominal aortic aneurysm: a systematic review. *Eur J Vasc Endovasc Surg*. 2007; 33: 285-92.
 272. Rhodes A, Cecconi M, Hamilton M, Poloniecki J, Woods J, Boyd O, et al. Goal-directed therapy in high-risk surgical patients: a 15-year follow-up study. *Intensive Care Med*. 2010; 36(8): 1327-32.
 273. Ghaferi AA, Birkmeyer JD, Dimick JB. Variation in hospital mortality associated with inpatient surgery. *N Engl J Med*. 2009; 361: 1368-75.
 274. Chowdhury MM, Dagash H, Pierro A. A systematic review of the impact of volume of surgery and specialization on patient outcome. *Br J Surg*. 2007; 94: 145-61.
 275. Schlosser FJ, Vaartjes I, van der Heijden GJ, Moll FL, Verhagen HJ, Muhs BE, et al. Mortality after elective abdominal aortic aneurysm repair. *Ann Surg*. 2010; 251: 158-64.
 276. Blankensteijn JD, de Jong SE, Prinssen M, van der Ham AC, Buth J, van Sterkenburg SM, et al. Two-year outcomes after conventional or endovascular repair of abdominal aortic aneurysms. *N Engl J Med*. 2005; 352: 2398-405.
 277. Sicard GA, Zwolak RM, Sidawy AN, White RA, Siami F. Society for Vascular Surgery Outcomes Committee. Endovascular abdominal aortic aneurysm repair: long-term outcome

- measures in patients at high-risk for open surgery. *J Vasc Surg.* 2006; 44: 229–36.
278. *Bush RL, Johnson ML, Hedayati N, Henderson WG, Lin PH, Lumsden AB.* Performance of endovascular aortic aneurysm repair in high-risk patients: results from the Veterans Affairs National Surgical Quality Improvement Program. *J Vasc Surg.* 2007; 45: 227–33.
 279. *Jean-Baptiste E, Hassen-Khodja R, Bouillanne PJ, Haudebourg P, Declémy S, Batt M.* Endovascular repair of infrarenal abdominal aortic aneurysms in high-risk-surgical patients. *Eur J Vasc Endovasc Surg.* 2007; 34: 145–51.
 280. *Verhoeven ELG, Tielliu IFJ, Prins TR, Zeebregts CJAM, Van Andringa De Kempnaer MG, Cina CS, et al.* Frequency and outcome of reinterventions after endovascular repair for abdominal aortic aneurysm: a prospective cohort study. *Eur J Vasc Endovasc Surg.* 2004; 28: 357–64.
 281. *Lyden SP, Mcnamara JM, Sternbach Y, Illig KA, Waldman DL, Grenn RM.* Technical considerations for late removal of aortic endograft. *J Vasc Surg.* 2002; 36: 674–8.
 282. *Chaikov EL, Lin PH, Brinkman WT, Dodson TF, Weiss VJ, Lumsden AB, et al.* Endovascular repair of abdominal aortic aneurysms: risk stratified outcomes. *Ann Surg.* 2002; 235: 833–41.
 283. *Verzini F, Cao P, De Rango P, Parlani G, Xanthopoulos D, Iacono G, et al.* Conversion to open repair after endografting for abdominal aortic aneurysm: causes, incidences and results. *Eur J Vasc Endovasc Surg.* 2006; 31: 136–42.
 284. *Tiesenhausen K, Hessinger M, Konstantiniuk P, Tomka M, Baumann A, Thalhammer M, et al.* Surgical conversion of abdominal aortic stent-grafts. Outcome and technical considerations. *Eur J Vasc Endovasc Surg.* 2006; 31: 36–41.
 285. *Jimenez JC, Moore WS, Quinones-Baldrich WJ.* Acute and chronic conversion after endovascular aortic aneurysm repair: a 14-year review. *J Vasc Surg.* 2007; 46: 642–7.
 286. *Poldermans D, Bax JJ, Schouten O, Neskovic AN, Paelinck B, Rocci G, et al.* Should major vascular surgery be delayed because of preoperative cardiac testing in intermediate-risk patients receiving beta-blocker therapy with tight heart rate control? *J Am Coll Card.* 2006; 48(5): 964–9.
 287. *Eagle KA, Guyton RA, Davidoff R, Edwards FH, Ewy GA, Gardner TJ, et al.* American College of Cardiology; American Heart Association. ACC/AHA 2004 guideline update for coronary artery bypass graft surgery: a report of the American College of Cardiology/American Heart Association Task Force on Practice Guidelines (Committee to Update the 1999 Guidelines for Coronary Artery Bypass Graft Surgery). *Circulation.* 2004; Oct 5; 110(14): e340–437.
 288. *Fraker Jr TD, Fihn SD, Gibbons RJ, Abrams J, Chatterjee K, Daley J, et al.* American College of Cardiology; American Heart Association; American College of Cardiology/American Heart Association Task Force on Practice Guidelines Writing Group. 2007 chronic angina focused update of the ACC/AHA 2002 Guidelines for the management of patients with chronic stable angina: a report of the American College of Cardiology/American Heart Association Task Force on Practice Guidelines Writing Group to develop the focused update of the 2002 Guidelines for the management of patients with chronic stable angina. *Circulation.* 2007; Dec 4; 116(23): 2762–72.
 289. *Jackson MCV.* Preoperative pulmonary evaluation. *Arch Intern Med.* 1988; 148: 2120–7.
 290. *Wakefield TW, Stanley JC.* Cardiopulmonary assessment for major vascular reconstructive procedures. In: Haimovici H, editor. *Haimovici's vascular surgery.* 4th ed. Chicago: Blackwell Sciences; 1996; 209–21.
 291. *Van Laarhoven CJHM, Borstlap ACW, van BergeHenegouwen DP, Palmen FMLHG, Verpalen MCPJ, Schoemaker MC.* Chronic obstructive pulmonary disease and abdominal aortic aneurysms. *Eur J Vasc Surg.* 1993; 7: 386–90.
 292. *Bengtsson H, Bergqvist D, Ekberg O, Janzon L.* A population based screening of abdominal aortic aneurysms. *Eur J Vasc Surg.* 1991; 5: 53–7.
 293. *Jonker FH, Schlösser FJ, Dewan M, Huddle M, Sergi M, Dardik A, et al.* Patients with abdominal aortic aneurysm and chronic obstructive pulmonary disease have improved outcomes with endovascular aneurysm repair compared with open repair. *Vascular.* 2009; Nove-Dec; 17(6): 316–24.
 294. *Rinckenbach S, Hassani O, Thaveau F, Bensimon Y, Jacquot X, Tally SE, et al.* Current outcome of elective open repair for infrarenal abdominal aortic aneurysm. *Ann Vasc Surg.* 2004; 18: 704–9.
 295. *Upchurch Jr GR, Proctor MC, Henke PK, Zajkowski P, Riles EM, Ascher MS, et al.* Predictors of severe morbidity and death after elective abdominal aortic aneurysmectomy in patients with chronic obstructive pulmonary disease. *J Vasc Surg.* 2003; 37: 594–9.
 296. *Pronovost P, Garrett E, Dorman T, Jenckes M, Webb III TH, Breslow M, et al.* Variations in complication rates and opportunities for improvement in quality of care for patients having abdominal aortic surgery. *Langenbecks Arch Surg.* 2001; 386: 249–56.
 297. *Lifeline Registry of EVAR Publications Committee.* Lifeline registry of endovascular aneurysm repair: long-term primary outcome measures. *J Vasc Surg.* 2005; 42: 1–10.
 298. *US Renal Data System.* USRDS 2000 annual data report. National Institutes of Health. National Institute of Diabetes, Digestive and Kidney Diseases; 2000.
 299. *Kshirsagar AV, Poole C, Mottl A, Shoham D, Franceschini N, Tudor G, et al.* N-acetylcysteine for the prevention of radiocontrast induced nephropathy: a meta-analysis of prospective controlled trials. *J Am Soc Nephrol.* 2004; Mar; 15(3): 761–9.
 300. *Isenbarger DW, Kent SM, O'Malley PG.* Meta-analysis of randomised clinical trials on the usefulness of acetylcysteine for prevention of contrast nephropathy. *Am J Cardiol.* 2003; Dec 15; 92(12): 1454–8.
 301. *Briguori C, Airolidi F, D'Andrea D, Bonizzoni E, Morici N, Focaccio A, et al.* Renal insufficiency following contrast media administration trial (REMEDIAL): a randomised comparison of 3 preventive strategies. *Circulation.* 2007; Mar 13; 115(10): 1211–7 [Epub 2007 Feb 19].
 302. *Barrett B, Carlisle EJ.* Metaanalysis of the relative nephrotoxicity of high- and low-osmolality iodinated contrast media. *Radiology.* 1998; 188: 171–8.
 303. *Kelly AM, Dwamena B, Cronin P, Bernstein SJ, Carlos RC.* Meta-analysis: effectiveness of drugs for preventing contrast-induced nephropathy. *Ann Intern Med.* 2008; Feb 19; 148(4): 284–94.
 304. *Weisz G, Filby SJ, Cohen MG, Allie DE, Weinstock BS, Kyriazis D, et al.* Safety and performance of targeted renal therapy: the Be-RITE! Registry. *J Endovasc Ther.* 2009; Feb; 16(1): 1–12.
 305. *Ouriel K, Clair DG, Greenberg RK, Lyden SP, O'Hara PJ, Sarac TP, et al.* Endovascular repair of abdominal aortic aneurysm: device specific outcome. *J Vasc Surg.* 2003; 37: 991–8.
 306. *Van Marrewijk CJ, Leurs LJ, Vallabhaneni SR, Harris PL, Buth J, Laheij RJJ.* Risk-adjusted outcome analysis of endovascular abdominal aortic aneurysm repair in a large population: how do stent-graft compare? *J Endovasc Ther.* 2005; 12: 417–29.
 307. *Thomas SM, Beard JD, Ireland M, Ayers S, et al.* on behalf of the Vascular Society of Great Britain and Ireland and the British Society of Interventional Radiology. Results from the prospective registry of endovascular treatment of abdominal aortic aneurysm (RETA): midterm results to five years. *Eur J Vasc Endovasc Surg.* 2005; 29: 563–70.
 308. *The Evar Trial Participants.* Secondary interventions and

- mortality following Endovascular Aortic Aneurysm Repair: device specific results from the UK EVAR Trials. *Eur J Vasc Endovasc Surg.* 2007; 34: 281–90.
309. Ricotta 2nd JJ, Malgor RD, Oderich GS. Endovascular abdominal aortic aneurysm repair: part I. *Ann Vasc Surg.* 2009; Nove-Dec; 23(6): 799–812.
 310. Cao P, Zannetti S, Parlani G, Verzini F, Caporali S, Spaccatini A, et al. Epidural anesthesia reduces length of hospitalization after endoluminal abdominal aortic aneurysm repair. *J Vasc Surg.* 1999; Oct; 30(4): 651–7.
 311. Verhoeven EL, Cina CS, Tielliu IF, Zeebregts CJ, Prins TR, Eindhoven GB, et al. Local anesthesia for endovascular abdominal aortic aneurysm repair. *J Vasc Surg.* 2005; Sep; 42(3): 402–9.
 312. Sadat U, Cooper DG, Gillard JH, Walsh SR, Hayes PD. Impact of the type of anesthesia on outcome after elective endovascular aortic aneurysm repair: literature review. *Vascular.* 2008; 16 (6): 340–5.
 313. Bettex DA, Lachat M, Pfammatter T, Schmidlin D, Turina MI, Schmid ER. To compare general, epidural and local anaesthesia for endovascular aneurysm repair (EVAR). *Eur J Vasc Endovasc Surg.* 2001; Feb; 21(2): 179–84.
 314. Howell M, Villareal R, Krajcer Z. Percutaneous access and closure of femoral artery access sites associated with endoluminal repair of abdominal aortic aneurysms. *J Endovasc Ther.* 2001; 8: 68–74.
 315. Torsello G, Kasprzak B, Tessarek J, Neumann FU. Percutane Gefäßnahttechnik zur Aortenstentimplantation. *Gefäßchirurgie.* 2001; 6: 108–10.
 316. Haas PC, Krajcer Z, Dietrich EB. Closure of large percutaneous access sites using the Prostar XL percutaneous vascular surgery device. *J Endovasc Surg.* 1999; 6: 168–70.
 317. Papazoglou K, Christu K, Jordanides T, Balitas A, Giakoystides D, Giakoystides E, et al. Endovascular abdominal aortic aneurysm repair with percutaneous transfemoral prostheses deployment under local anesthesia: initial experience with a new, simple-to-use tubular and bifurcated device in the first 27 cases. *Eur J Vasc Endovasc Surg.* 1999; 17: 202–7.
 318. Torsello J, Tessarek B, Kasprzak Klenk E. Aortenaneurysma-behandlung mit komplett perkutaner Technik: Eine Zwischenbilanz nach Behandlung von 80 Patienten. *Dtsch Med Wochenschr.* 2002; 127: 1453–7.
 319. Torsello GB, Kasprzak B, Klenk E, Tessarek J, Osada N, Torsello GF. Endovascular suture versus cutdown for endovascular aneurysm repair: a prospective randomised pilot study. *J Vasc Surg.* 2003; 38(1): 78–82.
 320. Teh LG, Sieunarine K, van Schie G, Goodman MA, Lawrence-Brown M, Prendergast FJ, et al. Use of the percutaneous vascular surgery device for closure of femoral access sites during endovascular aneurysm repair: lessons from our experience. *Eur J Vasc Endovasc Surg.* 2001; 22: 418–23.
 321. Traul DK, Clair DG, Gray B, O'Hara PJ, Ouriel K, et al. Percutaneous endovascular repair of infrarenal abdominal aortic aneurysms: a feasibility study. *J Vasc Surg.* 2000; 32: 770–6.
 322. Nehler MR, Lawrence WA, Whitehill TA, Charette SD, Jones DN, Krupski WC, et al. Iatrogenic vascular injuries from percutaneous vascular suturing devices. *J Vasc Surg.* 2001; 33: 943–7.
 323. Eisenack M, Umscheid T, Tessarek J, Torsello GF, Torsello GB. Percutaneous endovascular aortic aneurysm repair: a prospective evaluation of safety, efficiency, and risk factors. *J Endovasc Ther.* 2009; 16(6): 708–13.
 324. Kabalin JN. Surgical anatomy of retroperitoneum, kidneys, and ureters. In: Walsh PC, Retick, editors. *Campbell's urology.* 8th ed. Philadelphia: Saunders; 2002; 27–31.
 325. Aquino RV, Rhee RY, Muluk SC, Tzeng EY, Carrol NM, Makaroun MS. Exclusion of accessory renal arteries during endovascular repair of abdominal aortic aneurysms. *J Vasc Surg.* 2001; 34: 878–83.
 326. Karmacharya J, Parmer SS, Antezana JN, Fairman RM, Woo EY, Velazquez OC, et al. Outcomes of accessory renal artery occlusion during endovascular aortic repair. *J Vasc Surg.* 2006; 43: 8–13.
 327. Wyers MC, Schermerhorn ML, Fillinger MF, Powell RJ, Ruzicidlo EM, Walsh DB, et al. Internal iliac occlusion without coil embolization during endovascular abdominal aortic aneurysm repair. *J Vasc Surg.* 2002; 36: 1138–45.
 328. Bergamini TM, Rachel ES, Kinney EV, Jung MT, Kaebnick HW, Mitchell RA. External iliac artery-to-internal iliac artery endograft: a novel approach to preserve pelvic inflow in aortoiliac stent grafting. *J Vasc Surg.* 2002; 35: 120–4.
 329. Carpenter JP, Baum RA, Barker CF, Golden MA, Mitchell ME, Velazquez OC, et al. Impact of exclusion criteria on patient selection for endovascular abdominal aortic aneurysm repair. *J Vasc Surg.* 2001; 34: 1050–4.
 330. Farahmand P, Becquemin JP, Desgranges P, Allaire E, Marzelle J, Roudot-Thoraval F. Is hypogastric artery embolization during endovascular aortoiliac aneurysm repair (EVAR) innocuous and useful? *Eur J Vasc Endovasc Surg.* 2008; 35: 429–35.
 331. Lee WA, Nelson PR, Berceli SA, Seeger JM, Huber TS. Outcome after hypogastric artery bypass and embolization during endovascular aneurysm repair. *J Vasc Surg.* 2006; 44(6): 1162–8.
 332. Mehta M, Veith FJ, Darling RC, Roddy SP, Ohki T, Lipsitz EC, et al. Effects of bilateral hypogastric artery interruption during endovascular and open aortoiliac aneurysm repair. *J Vasc Surg.* 2004; 40: 698–702.
 333. Criado FJ. The hypogastric artery in aortoiliac stent-grafting: is preservation of patency always better than interventional occlusion? *J Endovasc Ther.* 2002; 9: 493–4.
 334. Yano OJ, Morrissey N, Eisen L, Faries PL, Soundararajan K, Wan S, et al. Intentional internal iliac artery occlusion to facilitate endovascular repair of aortoiliac aneurysms. *J Vasc Surg.* 2001; 34: 204–11.
 335. Unno N, Inuzuka K, Yamamoto N, Sagara D, Suzuki M, Konno H. Preservation of pelvic circulation with hypogastric artery bypass in endovascular repair of abdominal aortic aneurysm with bilateral iliac artery aneurysms. *J Vasc Surg.* 2006; 44: 1170–5.
 336. Razavi MK, DeGroot M, Olcott 3rd C, Sze D, Kee S, Semba CP, et al. Internal iliac artery embolization in the stent-graft treatment of aortoiliac aneurysms: analysis of outcomes and complications. *J Vasc Interv Radiol.* 2000; 11: 561–6.
 337. Karch LA, Hodgson KJ, Mattos MA, Bohannon WT, Ramsey DE, McLafferty RB. Adverse consequences of internal iliac artery occlusion during endovascular repair of abdominal aortic aneurysms. *J Vasc Surg.* 2000; 32: 676–83.
 338. Kritpracha B, Pigott JP, Price CI, Russell TE, Corbey MJ, Beebe HG. Distal internal iliac artery embolization: a procedure to avoid. *J Vasc Surg.* 2003; 37: 943–8.
 339. Malina M, Dirven M, Sonesson B, Resch T, Dias N, Ivancev K. Feasibility of a branched stent-graft in common iliac artery aneurysms. *J Endovasc Ther.* 2006; 13: 496–500.
 340. Tielliu IF, Bos WT, Zeebregts CJ, Prins TR, Van Den Dungen JJ, Verhoeven EL. The role of branched endografts in preserving internal iliac arteries. *J Cardiovasc Surg (Torino).* 2009; 50(2): 213–8.
 341. Ziegler P, Avgerinos ED, Umscheid T, Perdikides T, Erz K, Stelter WJ. Branched iliac bifurcation: 6 years experience with endovascular preservation of internal iliac artery flow. *J Vasc Surg.* 2007; 46(2): 204–10.
 342. Verzini F, Parlani G, Romano L, De Rango P, Panuccio G, Cao P. Endovascular treatment of iliac aneurysm: concurrent comparison of side branch endograft versus hypogastric exclusion. *J Vasc Surg.* 2009; 49(5): 1154–61.
 343. Moritz JD, Rotermund S, Keating DP, Oestmann JW. Infrarenal abdominal aortic aneurysms: implications of CT evalua-

- tion of size and configuration for placement of endovascular aortic grafts. *Radiology*. 1996; 198(2): 463–6.
344. *Monahan TS, Schneider DB*. Fenestrated and branched stent grafts for repair of complex aortic aneurysms. *Semin Vasc Surg*. 2009; 22: 132–9.
 345. *O'Neill S, Greenberg RK, Haddad F, Resch T, Sereika J, Katz E*. A prospective analysis of fenestrated endovascular grafting: intermediate term outcomes. *Eur J Vasc Endovasc Surg*. 2006; 32: 115–23.
 346. *Greenberg RK, Sternbergh 3rd WC, Makaroun M, Ohki T, Chuter T, Bharadwaj P*, et al. Fenestrated Investigators. Intermediate results of a United States multicenter trial of fenestrated endograft repair for juxtarenal abdominal aortic aneurysms. *J Vasc Surg*. 2009; 50(4): 730–7.
 347. *Haulon S, Amiot S, Magnan PE, Becquemin JP, Lermusiaux P, Koussa M*. An analysis of the french multicentre experience of fenestrated aortic endografts: medium-term outcomes. *Ann Surg*. 2010; 251(2): 357–62.
 348. *Aljabri B, Al Wahaibi K, Abner D, Mackenzie KS, Corriveau MM, Obrand DI*, et al. Patient-reported quality of life after abdominal aortic aneurysm surgery: a prospective comparison of endovascular and open repair. *J Vasc Surg*. 2006; 44(6): 1182–7.
 349. *Ali ZA, Callaghan CJ, Ali AA, Sheikh AY, Akhtar A, Pavlovic A*, et al. Perioperative myocardial injury after elective open abdominal aortic aneurysm repair predicts outcome. *Eur J Vasc Endovasc Surg*. 2008; 35: 413–9.
 350. *Kertai MD, Boersma E, Klein J, Van Urk H, Bax JJ, Poldermans D*. Long-term prognostic value of asymptomatic cardiac troponin T elevations in patients after major vascular surgery. *Eur J Vasc Endovasc Surg*. 2004; 28: 59–66.
 351. *Garçia-Madrid C, Josa M, Riambau V, Mestres CA, Muntaña J, Mulet J*. Endovascular versus open surgical repair of abdominal aortic aneurysm: a comparison of early and intermediate results in patients suitable for both techniques. *Eur J Vasc Endovasc Surg*. 2004; 28(4): 365–72.
 352. *Chambers D, Epstein D, Walker S, Fayer D, Paton F, Wright K*, et al. Endovascular stents for abdominal aortic aneurysms: a systematic review and economic model. *Health Technol Assess*. 2009; 13(48): 1–189. 215–318.
 353. *Thomas SM, Gaines PA, Beard JD*. Vascular Surgical Society of Great Britain and Ireland; British Society of Interventional Radiology. Short-term (30-day) outcome of endovascular treatment of abdominal aortic aneurism: results from the prospective registry of endovascular treatment of abdominal aortic aneurism (RETA). *Eur J Vasc Endovasc Surg*. 2001; 21(1): 57–64.
 354. *Peppelenbosch N, Buth J, Harris PL, van Marrewijk C, Franssen G, EUROSTAR Collaborators*. Diameter of abdominal aortic aneurysm and outcome of endovascular aneurysm repair: does size matter? A report from EUROSTAR. *J Vasc Surg*. 2004; 39(2): 288–97.
 355. *Moore WS, Matsumura JS, Makaroun MS, Katzen BT, Deaton DH, Decker M*, et al. EVT/Guidant Investigators. Five-year interim comparison of the Guidant bifurcated endograft with open repair of abdominal aortic aneurysm. *J Vasc Surg*. 2003; 38(1): 46–55.
 356. *Zarins CK, White RA, Moll FL, Crabtree T, Bloch DA, Hodgson KJ*, et al. The AneuRx stent graft: four-year results and worldwide experience 2000. *J Vasc Surg*. 2001; 33(2 suppl): S135–45.
 357. *Matsumura JS, Brewster DC, Makaroun MS, Naftel DC*. A multicenter controlled clinical trial of open versus endovascular treatment of abdominal aortic aneurysm. *J Vasc Surg*. 2003; 37: 262–71.
 358. *Greenberg RK, Chuter TA, Sternbergh 3rd WC, Fearnot NE*. Zenith AAA endovascular graft: intermediate-term results of the US multicenter trial. *J Vasc Surg*. 2004; 39: 1209–18.
 359. *Greenberg RK, Chuter TA, Cambria RP, Sternbergh WC 3rd, Fearnot NE*. Zenith abdominal aortic aneurysm endovascular graft. *J Vasc Surg*. 2008; 48: 1–9.
 360. *Carpenter JP*. The Powerlink bifurcated system for endovascular aortic aneurysm repair: four-year results of the US multicenter trial. *J Cardiovasc Surg*. 2006; 47: 239–43.
 361. *Criado FJ, Fairman RM, Becker GJ*. Talent LPS Pivotal Clinical Trial investigators. Talent LPS AAA stent graft: results of a pivotal clinical trial. *J Vasc Surg*. 2003; 37(4): 709–15.
 362. *Franks SC, Sutton AJ, Bown MJ, Sayers RD*. Systematic review and meta-analysis of 12 years of endovascular abdominal aortic aneurysm repair. *Eur J Vasc Endovasc Surg*. 2007; 33(2): 154–71.
 363. *Veith FJ, Baum RA, Ohki T, Amor M, Adishesiah M, Blankensteijn JD*, et al. Nature and significance of endoleaks and endotension: summary of opinions expressed at an international conference. *J Vasc Surg*. 2002; 35(5): 1029–35.
 364. *Maldonado TS, Rosen RJ, Rockman CB, Adelman MA, Bajakian D, Jacobowitz GR*, et al. Initial successful management of type I endoleak after endovascular aortic aneurysm repair with n-butyl cyanoacrylate adhesive. *J Vasc Surg*. 2003; 38: 664–70.
 365. *Sheehan MK, Barbato J, Compton CN, Zajko A, Rhee R, Makaroun MS*. Effectiveness of coiling in the treatment of endoleaks after endovascular repair. *J Vasc Surg*. 2004; 40: 430–4.
 366. *Makaroun M, Zajko A, Sugimoto H, Eskandari M, Webster M*. Fate of endoleaks after endoluminal repair of abdominal aortic aneurysms with the EVT device. *Eur J Vasc Endovasc Surg*. 1999; 18: 185–90.
 367. *Buth J, Laheij RJ*. Early complications and endoleaks after endovascular abdominal aortic aneurysm repair: report of a multicenter study. *J Vasc Surg*. 2000; 31: 134–46.
 368. *Feringa HH, Karagiannis S, Vidakovic R, Noordzij PG, Brugs JJ, Schouten O*, et al. Comparison of the incidences of cardiac arrhythmias, myocardial ischemia, and cardiac events in patients treated with endovascular versus open surgical repair of abdominal aortic aneurysms. *Am J Cardiol*. 2007; 100(9): 1479–84.
 369. *Anderson PL, Arons RR, Moskowitz AJ, Gelijns A, Magnell C, Faries PL*, et al. A statewide experience with endovascular abdominal aortic aneurysm repair: rapid diffusion with excellent early results. *J Vasc Surg*. 2004; 39: 10–9.
 370. *Becquemin JP, Majewski M, Fermani N, Marzelle J, Desgrandes P, Allaire E*, et al. Colon ischemia following abdominal aortic aneurysm repair in the era of endovascular abdominal aortic repair. *J Vasc Surg*. 2008; 47(2): 258–63.
 371. *Wald R, Waikar SS, Liangos O, Pereira BJ, Chertow GM, Jaber BL*. Acute renal failure after endovascular vs open repair of abdominal aortic aneurysm. *J Vasc Surg*. 2006; 43(3): 460–6.
 372. *Galle C, De Maertelaer V, Motte S, Zhou L, Stordeur P, Delville JP*, et al. Early inflammatory response after elective abdominal aortic aneurysm repair: a comparison between endovascular procedure and conventional surgery. *J Vasc Surg*. 2000; 32: 234–46.
 373. *Bengtsson H, Bergqvist D*. Ruptured abdominal aortic aneurysm: a population-based study. *J Vasc Surg*. 1993; 18: 74–80.
 374. *Johansson G, Swedenborg J*. Ruptured abdominal aortic aneurysms: a study of incidence and mortality. *Br J Surg*. 1986; 73: 101–3.
 375. *Mealy K, Salman A*. The true incidence of ruptured abdominal aortic aneurysms. *Eur J Vasc Surg*. 1988; 2: 405–8.
 376. *Dillavou ED, Muluk SC, Makaroun MS*. A decade of change in abdominal aortic aneurysm repair in the United States: have we improved outcomes equally between men and women? *J Vasc Surg*. 2006; 43: 230–8.
 377. *Kantonen I, Lepantalo M, Brommels M, Luther M, Salenius JP, Ylonen K*. Mortality in ruptured abdominal aortic aneurysms. The FinnvascStudy Group. *Eur J Vasc Endovasc*

- Surg. 1999; 17: 208–12.
378. *Semmens JB, Norman PE, Lawrence-Brown MM, Holman CD.* Influence of gender on outcome from ruptured abdominal aortic aneurysm. *Br J Surg.* 2000; 87: 191–4.
 379. *Makar RR, Badger SA, O'Donnell ME, Loan W, Lau LL, Soong CV.* The effects of abdominal compartment hypertension after open and endovascular repair of a ruptured abdominal aortic aneurysm. *J Vasc Surg.* 2009; 49: 866–72.
 380. *Bown MJ, Sutton AJ, Bell PR, Sayers RD.* A meta-analysis of 50 years of ruptured abdominal aortic aneurysm repair. *Br J Surg.* 2002; 89: 714–30.
 381. *Johansen K, Kohler TR, Nicholls SC, Zierler RE, Clowes AW, Kazmers A.* Ruptured abdominal aortic aneurysm: the Harborview experience. *J Vasc Surg.* 1991; 13: 240–5.
 382. *Gloviczki P, Pairolero PC, Mucha Jr P, Farnell MB, Hallett Jr JW, Ilstrup DM,* et al. Ruptured abdominal aortic aneurysms: repair should not be denied. *J Vasc Surg.* 1992; 15: 851–7.
 383. *Noel AA, Gloviczki P, Cherry Jr KJ, Bower TC, Panneton JM, Mozes GI,* et al. Ruptured abdominal aortic aneurysms: the excessive mortality rate of conventional repair. *J Vasc Surg.* 2001; 34: 41–6.
 384. *Kniemeyer HW, Kessler T, Reber PU, Ris HB, Hakki H, Widmer MK.* Treatment of ruptured abdominal aortic aneurysm, a permanent challenge or a waste of resources? Prediction of outcome using a multi-organ-dysfunction score. *Eur J Vasc Endovasc Surg.* 2000; 19: 190–6.
 385. *Prance SE, Wilson YG, Cosgrove CM, Walker AJ, Wilkins DC, Ashley S.* Ruptured abdominal aortic aneurysms: selecting patients for surgery. *Eur J Vasc Endovasc Surg.* 1999; 17: 129–32.
 386. *Lloyd GM, Bown MJ, Norwood MG, Deb R, Fishwick G, Bell PR,* et al. Feasibility of preoperative computer tomography in patients with ruptured abdominal aortic aneurysm: a time-to-death study in patients without operation. *J Vasc Surg.* 2004; 39: 788–91.
 387. *Haug ES, Romundstad P, Aadahl P, Myhre HO.* Emergency non-ruptured abdominal aortic aneurysm. *Eur J Vasc Endovasc Surg.* 2004; 28: 612–8.
 388. *Sullivan CA, Rohrer MJ, Cutler BS.* Clinical management of the symptomatic but unruptured abdominal aortic aneurysm. *J Vasc Surg.* 1990; 11: 799–803.
 389. *Tambyraja AL, Raza Z, Stuart WP, Murie JA, Chalmers RT.* Does immediate operation for symptomatic non-ruptured abdominal aortic aneurysm compromise outcome? *Eur J Vasc Endovasc Surg.* 2004; 28: 543–6.
 390. *Cambria RA, Gloviczki P, Stanson AW, Cherry Jr KJ, Hallett JW, Bower TC,* et al. Symptomatic, nonruptured abdominal aortic aneurysms: are emergent operations necessary? *Ann Vasc Surg.* 1994; 8: 121–6.
 391. *Bickell WH, Bruttig SP, Millnamow GA, O'Benar J, Wa-de CE.* The detrimental effects of intravenous crystalloid after aortotomy in swine. *Surgery.* 1991; 110: 529–36.
 392. *Bickell WH, Bruttig SP, Millnamow GA, O'Benar J, Wa-de CE.* Use of hypertonic saline/dextran versus lactated Ringer's solution as a resuscitation fluid after uncontrolled aortic hemorrhage in anesthetized swine. *Ann Emerg Med.* 1992; 21: 1077–85.
 393. *Bickell WH.* Are victims of injury sometimes victimized by attempts at fluid resuscitation? *Ann Emerg Med.* 1993; 22: 225–6.
 394. *Roberts I, Evans P, Bunn F, Kwan I, Crowhurst E.* Is the normalisation of blood pressure in bleeding trauma patients harmful? *Lancet.* 2001; 357: 385–7.
 395. *Dries DJ.* Hypotensive resuscitation. *Shock.* 1996; 6: 311–6.
 396. *Capone AC, Safar P, Stezoski W, Tisherman S, Peitzman AB.* Improved outcome with fluid restriction in treatment of uncontrolled hemorrhagic shock. *J Am Coll Surg.* 1995; 180: 49–56.
 397. *Revell M, Greaves I, Porter K.* Endpoints for fluid resuscitation in hemorrhagic shock. *J Trauma.* 2003; 54: S63–7.
 398. *Stern SA, Dronen SC, Birrer P, Wang X.* Effect of blood pressure on hemorrhage volume and survival in a near-fatal hemorrhage model incorporating a vascular injury. *Ann Emerg Med.* 1993; 22: 155–63.
 399. *Owens TM, Watson WC, Prough DS, Uchida T, Kramer GC.* Limiting initial resuscitation of uncontrolled hemorrhage reduces internal bleeding and subsequent volume requirements. *J Trauma.* 1995; 39: 200–7.
 400. *Crawford ES.* Ruptured abdominal aortic aneurysm. *J Vasc Surg.* 1991; 13: 348–50.
 401. *Hardman DT, Fisher CM, Patel MI, Neale M, Chambers J, Lane R,* et al. Ruptured abdominal aortic aneurysms: who should be offered surgery? *J Vasc Surg.* 1996; 23: 123–9.
 402. *van der Vliet JA, van Aalst DL, Schultze Kool LJ, Wever JJ, Blankensteijn JD.* Hypotensive hemostasis (permissive hypotension) for ruptured abdominal aortic aneurysm: are we really in control? *Vascular.* 2007; 15(4): 197–200.
 403. Dorland. Dorland's pocket medical dictionary. Saunders. 2001.
 404. *Djavani K, Wanhainen A, Bjorck M.* Intra-abdominal hypertension and abdominal compartment syndrome following surgery for ruptured abdominal aortic aneurysm. *Eur J Vasc Endovasc Surg.* 2006; 31: 581–4.
 405. *Papavassiliou V, Anderton M, Loftus IM, Turner DA, Naylor AR, London NJ, Lane R,* et al. The physiological effects of elevated intra-abdominal pressure following aneurysm repair. *Eur J Vasc Endovasc Surg.* 2003; 26: 293–8.
 406. *Bjorck M, Wanhainen A, Djavani K, Acosta S.* The clinical importance of monitoring intra-abdominal pressure after ruptured abdominal aortic aneurysm repair. *Scand J Surg.* 2008; 97: 183–90.
 407. *Loftus IM, Thompson MM.* The abdominal compartment syndrome following aortic surgery. *Eur J Vasc Endovasc Surg.* 2003; 25: 97–109.
 408. *Meldrum DR, Moore FA, Moore EE, Franciose RJ, Sauaia A, Burch JM.* Prospective characterization and selective management of the abdominal compartment syndrome. *Am J Surg.* 1997; 174: 667–72.
 409. *Rasmussen TE, Hallett Jr JW, Noel AA, Jenkins G, Bower TC, Cherry Jr KJ,* et al. Early abdominal closure with mesh reduces multiple organ failure after ruptured abdominal aortic aneurysm repair: guidelines from a 10-year case-control study. *J Vasc Surg.* 2002; 35: 246–53.
 410. *Kimball EJ, Adams DM, Kinikini DV, Mone MC, Alder SC.* Delayed abdominal closure in the management of ruptured abdominal aortic aneurysm. *Vascular.* 2009; 17: 309–15.
 411. *Boele van HP, Wind J, Dijkgraaf MG, Busch OR, Carel GJ.* Temporary closure of the open abdomen: a systematic review on delayed primary fascial closure in patients with an open abdomen. *World J Surg.* 2009; 33: 199–207.
 412. *Batacchi S, Matano S, Nella A, Zagli G, Bonizzoli M, Pasquini A,* et al. Vacuum-assisted closure device enhances recovery of critically ill patients following emergency surgical procedures. *Crit Care.* 2009; 13: R194.
 413. *Peppelenbosch N, Yilmaz N, van Marrewijk C, Buth J, Cuypers P, Duijm L,* et al. Emergency treatment of acute symptomatic or ruptured abdominal aortic aneurysm. Outcome of a prospective intent-to-treat by EVAR protocol. *Eur J Vasc Endovasc Surg.* 2003; 26(3): 303–10.
 414. *Hoornweg LL, Wisselink W, Vahl A, Balm R.* Amsterdam Acute Aneurysm Trial Collaborators. The Amsterdam Acute Aneurysm Trial: suitability and application rate for endovascular repair of ruptured abdominal aortic aneurysms. *Eur J Vasc Endovasc Surg.* 2007; 33(6): 679–83.
 415. *Mastracci TM, Greenberg RK.* Complex aortic disease: changes in perception, evaluation and management. *J Vasc Surg.* 2008; 48(Suppl. 6): 17S–23S.

416. *Ockert S, Schumacher H, Böckler D, Megges I, Allenberg JR.* Early and midterm results after open and endovascular repair of ruptured abdominal aortic aneurysms in a comparative analysis. *J Endovasc Ther.* 2007; 14(3): 324–32.
417. *Kapma MR, Verhoeven EL, Tielliu IF, Zeebregts CJ, Prins TR, Van der Heij B, et al.* Endovascular treatment of acute abdominal aortic aneurysm with a bifurcated stent graft. *Eur J Vasc Endovasc Surg.* 2005; 29(5): 510–5.
418. *Slater BJ, Harris EJ, Lee JT.* Anatomic suitability of ruptured abdominal aortic aneurysms for endovascular repair. *Ann Vasc Surg.* 2008; 22(6): 716–22.
419. *Reichart M, Geelkerken RH, Huisman AB, van Det RJ, de Smit P, Volker EP.* Ruptured abdominal aortic aneurysm: endovascular repair is feasible in 40% of patients. *Eur J Vasc Endovasc Surg.* 2003; 26(5): 479–86.
420. *Monge M, Eskandari MK.* Strategies for ruptured abdominal aortic aneurysms. *J Vasc Interv Radiol.* 2008; 19(Suppl. 6): S44–50.
421. *Rose DF, Davidson IR, Hinchliffe RJ, Whitaker SC, Gregson RH, MacSweeney ST, et al.* Anatomical suitability of ruptured abdominal aortic aneurysms for endovascular repair. *J Endovasc Ther.* 2003; 10(3): 453–7.
422. *Mehta M, Taggart J, Darling 3rd RC, Chang BB, Kreienberg PB, Paty PS, et al.* Establishing a protocol for endovascular treatment of ruptured abdominal aortic aneurysms: outcomes of a prospective analysis. *J Vasc Surg.* 2006; 44(1): 1–8.
423. *Alsac JM, Desgranges P, Koberer H, Becquemin JP.* Emergency endovascular repair for ruptured abdominal aortic aneurysms: feasibility and comparison of early results with conventional open repair. *Eur J Vasc Endovasc Surg.* 2005; 30(6): 632–9.
424. *Resch T, Malina M, Lindblad B, Dias NV, Sonesson B, Ivancev K.* Endovascular repair of ruptured abdominal aortic aneurysms: logistics and short-term results. *J Endovasc Ther.* 2003; 10(3): 440–6.
425. *Veith FJ, Ohki T.* Endovascular approaches to ruptured infrarenal aorto-iliac aneurysms. *J Cardiovasc Surg.* 2002; 43(3): 369–78.
426. *Hechelhammer L, Lachat ML, Wildermuth S, Bettex D, Mayer D, Pfammatter T.* Midterm outcome of endovascular repair of ruptured abdominal aortic aneurysms. *J Vasc Surg.* 2005; 41(5): 752–7.
427. *Roberts K, Revell M, Youssef H, Bradbury AW, Adam DJ.* Hypotensive resuscitation in patients with ruptured abdominal aortic aneurysm. *Eur J Vasc Endovasc Surg.* 2006; 31(4): 339–44.
428. *Mayer D, Pfammatter T, Rancic Z, Hechelhammer L, Wilhelm M, Veith FJ, et al.* 10 years of emergency endovascular aneurysm repair for ruptured abdominal aortoiliac aneurysms: lessons learned. *Ann Surg.* 2009; Mar; 249(3): 510–5.
429. *Mehta M.* Technical tips for EVAR for ruptured AAA. *Semin Vasc Surg.* 2009; 22(3): 181–6.
430. *Hinchliffe RJ, Braithwaite BD, Hopkinson BR.* The endovascular management of ruptured abdominal aortic aneurysms. *Eur J Vasc Endovasc Surg.* 2003; 25(3): 191–201.
431. *Peppelenbosch N, Zannetti S, Barbieri B, Buth J.* ERA study collaborators. Endograft treatment in ruptured abdominal aortic aneurysms using the Talent AUI stent graft system. Design of a feasibility study. *Eur J Vasc Endovasc Surg.* 2004; 27(4): 366–71.
432. *Veith FJ, Lachat M, Mayer D, Malina M, Holst J, Mehta M, et al.* RAAA Investigators. Collected world and single center experience with endovascular treatment of ruptured abdominal aortic aneurysms. *Ann Surg.* 2009; 250(5): 818–24.
433. *Azizzadeh A, Villa MA, Miller 3rd CC, Estrera AL, Coogan SM, Safi HJ.* Endovascular repair of ruptured abdominal aortic aneurysms: systematic literature review. *Vascular.* 2008; 16(4): 219–24.
434. *Dillon M, Cardwell C, Blair PH, Ellis P, Kee F, Harkin DW.* Endovascular treatment for ruptured abdominal aortic aneurysm. *Cochrane Database Syst Rev* 2007; (1), 10.1002/14651858.CD005261.pub2; 2007. Art. No.: CD005261.
435. *Hinchliffe RJ, Bruijstens L, MacSweeney ST, Braithwaite BD.* A randomised trial of endovascular and open surgery for ruptured abdominal aortic aneurysm – results of a pilot study and lessons learned for future studies. *Eur J Vasc Endovasc Surg.* 2006; 32(5): 506–13.
436. *Norgren L, Larzon T.* Endovascular repair of the ruptured abdominal aortic aneurysm. *Scand J Surg.* 2008; 97(2): 178–81.
437. *Mehta M, Darling 3rd RC, Roddy SP, Fecteau S, Ozsvath KJ, Kreienberg PB, et al.* Factors associated with abdominal compartment syndrome complicating Endovascular repair of ruptured abdominal aortic aneurysms. *J Vasc Surg.* 2005; 42(6): 1047–51.
438. *Peppelenbosch N, Cuypers PW, Vahl AC, Vermassen F, Buth J.* Emergency endovascular treatment for ruptured abdominal aortic aneurysm and the risk of spinal cord ischemia. *J Vasc Surg.* 2005; 42(4): 608–14.
439. *Scharrer-Pamler R, Kotsis T, Kapfer X, Go"rich J, Sunder-Plassmann L.* Endovascular stent-graft repair of ruptured aortic aneurysms. *J Endovasc Ther.* 2003; 10(3): 447–52.
440. *Gerassimidis TS, Papazoglou KO, Kamparoudis AG, Konstantinidis K, Karkos CD, Karamanos D, et al.* Endovascular management of ruptured abdominal aortic aneurysms: 6-year experience from a Greek center. *J Vasc Surg.* 2005; 42(4): 615–23.
441. *Crawford ES, Saleh SA, Babb JW, Glaeser DH, Vaccaro PS, Silvers A.* Infrarenal abdominal aortic aneurysm. Factors influencing survival after operation performed over a 25 year period. *Ann Surg.* 1981; 193: 699–709.
442. *Hollier LH, Plate G, O'Brien PC, Kazmier FJ, Głowiczki P, Pairolero PC, et al.* Late survival after abdominal aortic aneurysm repair: influence of coronary artery disease. *J Vasc Surg.* 1984; 1: 290–9.
443. *Koskas F, Kieffer E.* Long-term survival after elective repair of infrarenal abdominal aortic aneurysm: results of a prospective multicentric study: association for Academic Research in Vascular Surgery (AURC). *Ann Vasc Surg.* 1997; 11: 473–81.
444. *Norman PE, Semmens JB, Lawrence-Brown MMD, Holman CD.* Long term relative survival after surgery for abdominal aortic aneurysm in western Australia: population based study. *BMJ.* 1998; 317: 852–6.
445. *Vohra R, Reid D, Groome J, Abdool-carrim AT, Pollock JG.* Long-term survival in patients undergoing resection of abdominal aortic aneurysm. *Ann Vasc Surg.* 1990; 4: 460–5.
446. *Baumgartner I, Hirsch AT, Abola MT, Cacoub PP, Poldermans D, Steg PG, et al.* Cardiovascular risk profile and outcome of patients with abdominal aortic aneurysm in out-patients with atherothrombosis: data from the Reduction of Atherothrombosis for Continued Health (REACH) Registry. *J Vasc Surg.* 2008; 48: 808–14.
447. *Newman AB, Arnold AM, Burke GL, O'Leary DH, Manolio TA.* Cardiovascular disease and mortality in older adults with small abdominal aortic aneurysms detected by ultrasonography: the cardiovascular health study. *Ann Intern Med.* 2001; 134: 182–90.
448. *Sukhija R, Aronow WS, Yalamanchili K, Sinha N, Babu S.* Prevalence of coronary artery disease, lower extremity peripheral arterial disease in 110 men with an abdominal aneurysm. *Am J Cardiol.* 2004; 94: 1358–9.
449. *Johnston KW.* Nonruptured abdominal aortic aneurysm: six year follow-up results from the multicenter prospective Canadian aneurysm study. *J Vasc Surg.* 1994; 20: 163–70.
450. *Hertzer NR, Beven EG, Joung JR, O'Hara PJ, Ruschhaupt WF, Graor RA, et al.* Coronary artery disease in peripheral vascular patients. A classification of 1000 coronary angiograms and results of surgical management. *Ann Surg.* 1984; 199: 223e–33.

451. *Karanjia PN, Madden K, Lobner S.* Coexistence of abdominal aortic aneurysm in patients with carotid stenosis. *Stroke.* 1994; 25: 627–30.
452. *Szilagyi DE, Smith RF, Elliott JP, Hageman JH, Dall'Olmo CA.* Anastomotic aneurysms after vascular reconstruction: problems of incidence, etiology, and treatment. *Surgery.* 1975; 78: 800–16.
453. *Edwards JM, Teeffey SA, Zierler RE, Kohler TR.* Intraabdominal paraanastomotic aneurysms after aortic bypass grafting. *J Vasc Surg.* 1992; 15: 344e–50.
454. *Ylonen K, Biancari F, Leo E, Rainio P, Salmela E, Lahtinen J, et al.* Predictors of development of anastomotic femoral pseudoaneurysms after aortobifemoral reconstruction for abdominal aortic aneurysm. *Am J Surg.* 2004; 187: 83–7.
455. *Gawenda M, Zaehring M, Brunkwall J.* Open versus endovascular repair of paraanastomotic aneurysms in patients who were morphological candidates for endovascular treatment. *J Endovasc Ther.* 2003; 10: 745–51.
456. *Sachdev U, Baril DT, Morrissey NJ, Silverberg D, Jacobs TS, Carroccio A, et al.* Endovascular repair of para-anastomotic aortic aneurysms. *J Vasc Surg.* 2007; 46: 636–41.
457. *Huang Y, Glowiczki P, Duncan AA, Kalra M, Hoskin TL, Oderich GS.* Common iliac artery aneurysm: expansion rate and results of open surgical and endovascular repair. *J Vasc Surg.* 2008; 47: 1203–11.
458. *Hassen-Khodja R, Feugier P, Favre JP, Nevelsteen A, Ferreira J.* Outcome of common iliac arteries after straight aortic tube graft placement during elective repair of infrarenal abdominal aortic aneurysms. *J Vasc Surg.* 2006; 44: 943–8.
459. *Ballotta E, Da Giau G, Gruppo M, Mazzalai F, Toniato A.* Natural history of common iliac arteries after aorto-aortic graft insertion during elective open abdominal aortic repair. A prospective study. *Surgery.* 2008; 144: 822–6.
460. *Lorentzen JE, Nielsen OM, Arendrup H, Kimose HH, Bille S, Andersen J.* Vascular graft infection: an analysis of sixty-two graft infections in 2411 consecutively implanted synthetic grafts. *Surgery.* 1985; 98: 81–6.
461. *D'Addato M, Curti T, Freyrie A.* The rifampin-bonded Gel-seal graft. *Eur J Vasc Endovasc Surg.* 1997; 14(Suppl. A): 15–7.
462. *O'Brien T, Collin J.* Prosthetic vascular graft infection. *Br J Surg.* 1992; 79: 1262–7.
463. *Lehnert T, Gruber HE, Maeder N, Allenberg JR.* Management of primary aortic graft infection by extra-anatomic bypass reconstruction. *Eur J Vasc Endovasc Surg.* 1993; 7: 301–7.
464. *Calligaro KD, Veith FJ, Yuan JG, Gargiulo NJ, Dougherty NJ.* Intraabdominal aortic graft infection: complete or partial graft preservation in patients at very high risk. *J Vasc Surg.* 2003; 38: 1199–205.
465. *Ricco J-B.* InterGard silver bifurcated graft: features and results of a multicenter clinical study. *J Vasc Surg.* 2006; 44: 339–46.
466. *Geroulakos G, Lumley JS, Wright JG.* Factors influencing the long term results of abdominal aortic aneurysm repair. *Eur J Vasc Endovasc Surg.* 1997; 13: 3–8.
467. *Gelabert HA.* Primary arterial infections and antibiotic prophylaxis. In: Moore WS, editor. *Vascular surgery: a comprehensive review.* 6th ed. Philadelphia: WB Saunders; 2002. p. 179–99.
468. *Champion MC, Sullivan SN, Coles JC, Goldbach M, Watson WC.* Aortoenteric fistula. Incidence, presentation recognition, and management. *Ann Surg.* 1982; 195: 314–7.
469. *Bergqvist D, Björck M.* Secondary arterioenteric fistulisation. A systematic literature analysis. *Eur J Vasc Endovasc Surg.* 2009; 37: 31–42.
470. *Leon Jr LR, Mills Sr JL, Psalms SB, Kasher J, Kim J, Ihnat DM.* Aortic paraprostatic-colonic fistulae: a review of the literature. *Eur J Vasc Endovasc Surg.* 2007; 34: 682–92.
471. *Bunt TJ.* Synthetic vascular graft infections. II. Graft-enteric erosions and graft-enteric fistulas. *Surgery.* 1983; 94: 1–9.
472. *Moulton S, Adams M, Johansen K.* Aortoenteric fistula. A 7-year urban experience. *Am J Surg.* 1986; 151: 607–11.
473. *Low RN, Wall SD, Jeffrey RB, Sollitto RA, Reilly LM, Tierney LM.* Aortoenteric fistula and perigraft infection evaluation with CT. *Radiology.* 1990; 175: 157–62.
474. *Mark A, Moss A, Lusby R, Kaiser JA.* CT-evaluation of complications of abdominal aortic surgery. *Radiology.* 1982; 145: 409–14.
475. *Sternbergh WC, Greenberg RK, Chuter TA, Tonnessen BH.* Redefining postoperative surveillance after endovascular aneurysm repair: Recommendations based on 5-year follow-up in the US Zenith multicenter trial. *J Vasc Surg.* 2008; 48: 278–84.
476. *Fukuchi K, Ishida Y, Higashi M, Tsunekawa T, Ogino H, Minatoya K, et al.* Detection of aortic graft infection by fluorodeoxyglucose positron emission tomography: comparison with computed tomographic findings. *J Vasc Surg.* 2005; 42: 919–25.
477. *Keidar Z, Engel A, Hoffman A, Israel O, Nitecki S.* Prosthetic vascular graft infection: the role of 18F-FDG PET/CT. *J Nucl Med.* 2007; 48: 1230–6.
478. *Bandyk DF, Novotney ML, Johnson BL, Back MR, Roth SR.* Use of Rifampin-soaked gelatin-sealed polyester grafts for *in situ* treatment of primary aortic and vascular prosthetic infections. *J Surg Res.* 2001; 95: 44–9.
479. *Batt M, Magne J-L, Alric P, Muzj A, Ruotolo C, Ljungstrom KG, et al.* *In situ* revascularization with silver-coated polyester grafts to treat aortic infection: early and midterm results. *J Vasc Surg.* 2003; 38: 983–9.
480. *Bandyk DF, Novotney ML, Back MR, Johnson BL, Schmacht DC.* Expanded application of *in situ* replacement for prosthetic graft infection. *J Vasc Surg.* 2001; 34: 411e–20.
481. *Nevelsteen A, Feryn T, Lacroix H, Suy R, Goffin Y.* Experience with cryopreserved arterial allografts in the treatment of prosthetic graft infection. *Cardiovasc Surg.* 1998; 6: 378–83.
482. *Noel AA, Glowiczki P, Cherry Jr KJ, Safi H, Goldstone J, Morasch MD, et al.* Abdominal aortic reconstruction in infected fields: early results of the United States cryopreserved aortic allograft registry. *J Vasc Surg.* 2002; 35: 847–52.
483. *Kieffer E, Gomes D, Chiche L, Fle'ron MH, Koskas F, Bahnini A.* Allograft replacement for infrarenal aortic graft infection: early and late results in 179 patients. *J Vasc Surg.* 2004; 39: 1009–17.
484. *Ruotolo C, Plissonnier D, Bahnini A, Koskas F, Kieffer E.* *In situ* arterial allografts: a new treatment for aortic prosthetic infection. *Eur J Vasc Endovasc Surg.* 1997; 14(Suppl. A): 102–7.
485. *Teebken OE, Pichlmaier MA, Brand S, Haverich A.* Cryopreserved arterial allografts for *in situ* reconstruction of infected arterial vessels. *Eur J Vasc Endovasc Surg.* 2004; 27: 597–602.
486. *Verhelst R, Lacroix V, Vraux H, Lavigne JP, Vandamme H, Limet R, et al.* Use of cryopreserved arterial homografts for management of infected prosthetic grafts: a multicentric study. *Ann Vasc Surg.* 2000; 14: 602–7.
487. *Vogt PR, Brunner-LaRocca H-P, Lachat M, Rueff C, Turina MI.* Technical details with the use of cryopreserved arterial allografts for aortic infection: influence on early and midterm mortality. *J Vasc Surg.* 2002; 35: 80–6.
488. *Clagett GP, Bowers PL, Lopez-Viego MA, Rossi MB, Valentine RJ, Myers SJ.* Creation of neoaortoiliac system from lower extremity deep and superficial veins. *Ann Surg.* 1993; 218: 239–48.
489. *Daenens K, Fourneau I, Nevelsteen A.* Ten-year experience in autogenous reconstruction with the femoral vein in the treatment of aortofemoral prosthetic infection. *Eur J Vasc Endovasc Surg.* 2003; 25: 240–5.
490. *Nevelsteen A, Lacroix H, Suy R.* Infrarenal aortic graft in-

- fection: in situ aortoiliofemoral reconstruction with the lower extremity deep veins. *Eur J Vasc Endovasc Surg.* 1997; 14(Suppl. A): 88–92.
491. *Gibbons CP, Ferguson CJ, Fligelstone LJ, Edwards K.* Experience with femoropopliteal vein as a conduit for vascular reconstruction in infected fields. *Eur J Vasc Endovasc Surg.* 2003; 25: 424–31.
 492. *Danneels MI, Verhagen HJ, Teijink JA, Cuypers P, Nevelsteen A, Vermassen FE.* Endovascular repair for aor-to-enteric fistula: a bridge too far or a bridge to surgery? *Eur J Vasc Endovasc Surg.* 2006; 32: 27–33.
 493. *O'Connor S, Andrew P, Batt M, Becquemin JP.* A systematic review and meta-analysis of treatments for aortic graft infection. *J Vasc Surg.* 2006; 44: 38–45.
 494. *Reilly LM, Stoney RJ, Goldstone J, Ehrenfeld WK.* Improved management of aortic graft infection: the influence of operation sequence and staging. *J Vasc Surg.* 1987; 5: 421–31.
 495. *Clagett GP, Valentine RJ, Hagino RT.* Autogenous aorto-iliac/femoral reconstruction from superficial femoral-popliteal veins: feasibility and durability. *J Vasc Surg.* 1997; 25: 255–70.
 496. *Batt M, Jean-Baptiste E, O'Connor S, Bouillanne PJ, Haudebourg P, Hassen-Khodja R, et al.* In-situ revascularisation for patients with aortic graft infection: a single centre experience with silver coated polyester grafts. *Eur J Vasc Endovasc Surg.* 2008; 36: 182–8.
 497. *Hallett Jr JW, Marshall DM, Petterson TM, Gray DT, Bower TC, Cherry KJ, et al.* Graft-related complications after abdominal aortic aneurysm repair: reassurance from a 36-year population-based experience. *J Vasc Surg.* 1997; 25: 277–86.
 498. *DePalma R, Levine SB, Feldman S.* Preservation of erectile function after aortoiliac reconstruction. *Arch Surg.* 1978; 113: 958–62.
 499. *Lederle FA, Johnson GR, Wilson SE, Acher CW, Ballard DJ, Littoy FN, et al.* Quality of life, impotence, and activity level in a randomised trial of immediate repair versus surveillance of small abdominal aortic aneurysm. *J Vasc Surg.* 2003; 38: 745–52.
 500. *Flanigan DP, Schuler JJ, Keifer T, Schwartz JA, Lim LT.* Elimination of iatrogenic impotence and improvement of sexual function after aortoiliac revascularization. *Arch Surg.* 1982; 117: 544–50.
 501. *Takagi H, Sugimoto M, Kato T, Matsuno Y, Umemoto T.* Post-operative incision hernia in patients with abdominal aortic aneurysm and aortoiliac occlusive disease: a systematic review. *Eur J Vasc Endovasc Surg.* 2007; 33: 177–81.
 502. *Sicard GA, Reilly JM, Rubin BG, Thompson RW, Allen BT, Flye MW, et al.* Transabdominal versus retroperitoneal incision for abdominal aortic surgery: report of a prospective randomised trial. *J Vasc Surg.* 1995; 21: 174–81.
 503. EVAR trial participants. Endovascular aneurysm repair vs. open repair in patients with abdominal aortic aneurysm (EVAR trial 1): randomised control trial. *Lancet.* 2005; 365: 2179–86.
 504. *De Bruin JL, Baas AF, Buth J, et al.* DREAM Study Group. Long-term outcome of open or endovascular repair of abdominal aortic aneurysm. *N Engl J Med.* 2010; 362: 1881–9.
 505. *Goueffic Y, Becquemin JP, Desgranges P, Kobeiter H.* Midterm survival after endovascular versus open repair of infrarenal aortic aneurysms. *J Endovasc Ther.* 2005; 12: 47–57.
 506. *Cao P, Verzini F, Parlani G, Romano L, De Rango P, Pagliuola V, et al.* Clinical effect of abdominal aortic aneurysm endografting: 7-year concurrent comparison with open repair. *J Vasc Surg.* 2004; 40: 841–8.
 507. Anonymous United Kingdom Small Aneurysm Trial Participants. Long-term outcomes of immediate repair compared with surveillance of small abdominal aortic aneurysms. *N Engl J Med.* 2002; 346: 1445–52.
 508. *Schloßer FJ, Gusberg RJ, Dardik A, Lin PH, Verhagen HJM, Moll FL, et al.* Aneurysm rupture after EVAR: can the ultimate failure be predicted? *Eur J Vasc Endovasc Surg.* 2009; 37: 15–22.
 509. *Hobo R, Buth J, Eurostar Collaborators.* Secondary interventions following endovascular abdominal aortic aneurysm repair using current endografts. A EUROSTAR report. *J Vasc Surg.* 2006; 43: 896–902.
 510. *Ouriel K, Clair DG, Greenberg RK, Lyden SP, O'Hara PJ, Sarac TP, et al.* Endovascular repair of abdominal aortic aneurysms: device specific outcome. *J Vasc Surg.* 2003; 37: 991–8.
 511. *Sheehan MK, Ouriel K, Greenberg R, McCann R, Murphy M, Fillingim M, et al.* Are Type II endoleaks after endovascular aneurysm repair endograft dependent? *J Vasc Surg.* 2006; 43: 657–61.
 512. *Baum RA, Carpenter JP, Cope C, Golden MA, Velazquez OC, Neschis DG, et al.* Aneurysm sac pressure measurements after endovascular repair of abdominal aortic aneurysms. *J Vasc Surg.* 2001; 33: 32–41.
 513. *Veith FJ, Baum RA, Ohki T, Amor M, Adishesiah M, Blankensteijn JD, et al.* Nature and significance of endoleaks and endotension: summary of opinions expressed at an international conference. *J Vasc Surg.* 2002; 35: 1029–35.
 514. *White GH, May J, Waugh RC, Chaufour X, YuType III W, Type IV.* endoleak: toward a complete definition of blood flow in the sac after endoluminal AAA repair. *J Endovasc Surg.* 1998; 5: 305–9.
 515. *Fransen GA, Vallabhaneni SR, van Marrewijk CJ, Laheij RJ, Harris PL, Buth J.* Rupture of infra-renal aortic aneurysm after endovascular repair: a series from EUROSTAR registry. *Eur J Vasc Endovasc Surg.* 2003; 26: 487–93.
 516. *Rodway AD, Powell JT, Brown LC, Greenhalgh RM.* Do abdominal aortic aneurysm necks increase in size faster after endovascular than open repair. *Eur J Vasc Endovasc Surg.* 2008; 35: 685–93.
 517. *Faries PL, Cadot H, Agarwal G, Kent KC, Hollier LH, Marin ML.* Management of endoleak after endovascular aneurysm repair: cuffs, coils, and conversion. *J Vasc Surg.* 2003; 37: 1155–61.
 518. *Kelso RL, Lyden SP, Butler B, Greenberg RK, Eagleton MJ, Clair DG.* Late conversion of aortic stent grafts. *J Vasc Surg.* 2009; 49: 589e–95.
 519. *Silverberg D, Baril DT, Ellozy SH, Carroccio A, Greyrose SE, Lookstein RA, et al.* An 8 year experience with type II endoleaks. Natural history suggests selective intervention is a safe approach. *J Vasc Surg.* 2006; 44: 453–9.
 520. *Jones JE, Atkins MD, Brewster DC, Chung TK, Kwolek CJ, LaMuraglia GM, et al.* Persistent type II endoleak after endovascular repair of abdominal aortic aneurysm is associated with adverse late outcomes. *J Vasc Surg.* 2007; 46: 1–8.
 521. *Maldonado TS, Rosen RJ, Rockman CB, Adelman MA, Bajakian D, Jacobowitz GR, et al.* Initial successful management of type I endoleak after endovascular aortic aneurysm repair with n-butyl cyanoacrylate adhesive. *J Vasc Surg.* 2003; 38: 664–70.
 522. *Makaroun M, Zajko A, Sugimoto H, Eskandari M, Webster M.* Fate of endoleaks after endoluminal repair of abdominal aortic aneurysms with the EVT device. *Eur J Vasc Endovasc Surg.* 1999; 18: 185–90.
 523. *Higashiura W, Greenberg RK, Katz E, Geiger L, Bathhurst S.* Predictive factors, morphologic effects, and proposed treatment paradigm for Type II endoleaks after repair of infrarenal abdominal aortic aneurysms. *J Vasc Intervent Rad.* 2007; 18: 975–81.
 524. *van Marrewijk CJ, Fransen G, Laheij RJ, Harris PL, Buth J.* Is a type II endoleak after EVAR a harbinger of risk? Causes and outcome of open conversion and aneurysm rupture during follow-up. *Eur J Vasc Endovasc Surg.* 2004; 27: 128–37.
 525. *Kasirajan K, Matteson B, Marek JM, Langsfeld M.* Technique and results of transfemoral superselective coil embolization of type II lumbar endoleak. *J Vasc Surg.* 2003; 38: 61–6.

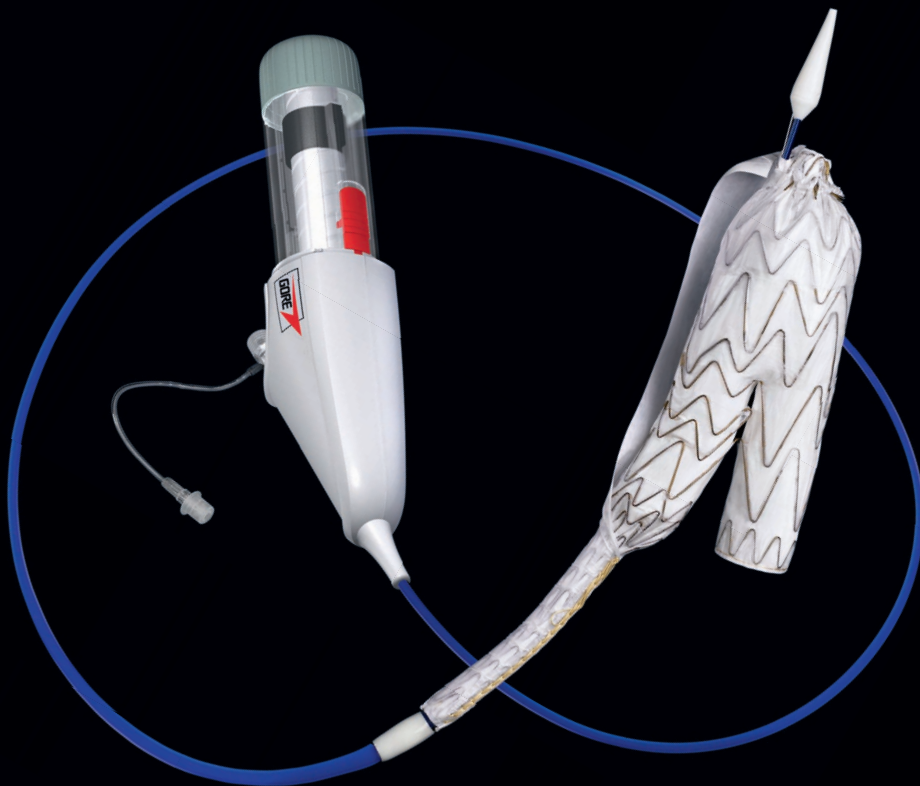
526. *Mansueto G, Cenzi D, Scuro A, et al.* Treatment of type II endoleak with a transcatheter transcaval approach: results at 1-year follow-up. *J Vasc Surg.* 2007; 45: 1120–7.
527. *Binkert CA, Alencar H, Singh J, Baum RA.* Translumbar type II endoleak repair using angiographic CT. *J Vasc Interv Radiol.* 2006; 17: 1349–53.
528. *Kolvenbach R, Pinter L, Raghunandan M, Cheshire N, Ramadan H, Dion YM.* Laparoscopic remodeling of abdominal aortic aneurysms after endovascular exclusion: a technical description. *J Vasc Surg.* 2002; 36: 1267–70.
529. *Cornelissen SA, Verhagen HJ, Prokop M, Moll FL, Bartels LW.* Visualizing type IV endoleak using magnetic resonance imaging with a blood pool contrast agent. *J Vasc Surg.* 2008; 47: 861–4.
530. *Haulon S, Lions C, McFadden EP, Koussa M, Gaxotte V, Halna P, et al.* Prospective evaluation of magnetic resonance imaging after endovascular treatment of infrarenal aortic aneurysms. *Eur J Vasc Endovasc Surg.* 2001; 22: 62–9.
531. *Gilling-Smith G, Brennan G, Harris PL, Bakran A, Gould J, McWilliams R, et al.* Endotension after endovascular repair: definition, classification and implications for surveillance and intervention. *J Endovasc Surg.* 1999; 6: 305–7.
532. *Vallabhaneni SR, Gilling-Smith GL, Brennan JA, Heyes RR, Hunt JA, How TV, et al.* can intrasac pressure monitoring reliably predict failure of endovascular aneurysm repair? *J Endovasc Ther.* 2003; 10: 524–30.
533. *Chaikof EL, Blankensteijn JD, Harris PL, White GH, Bernhard VM, Matsumura JS, et al.* Reporting standards for endovascular aortic aneurysm repair. *J Vasc Surg.* 2002; 35: 1048–60.
534. *Tonnessen BH, Sternbergh 3rd WC, Money SR.* Late problems at the proximal aortic neck: migration and dilation. *Semin Vasc Surg.* 2004; 17: 288–93.
535. *Tonnessen BH, Sternbergh WC, Money SR.* Mid-and long-term device migration after endovascular abdominal aortic aneurysm repair: a comparison of AneuRx and Zenith endografts. *J Vasc Surg.* 2005; 42: 392–400.
536. *Cao P, Verzini F, Zanetti S, De Rango P, Parlani G, Lupatelli L, et al.* Device migration after endoluminal abdominal aortic aneurysm repair: analysis of 113 cases with a minimum follow-up of 2 years. *J Vasc Surg.* 2002; 35: 229–35.
537. *Connors MS, Sternbergh WC, Carter G, Tonnessen BH, Yoselevitz M, Money SR.* Endograft migration one to four years after endovascular abdominal aortic aneurysm repair with the AneuRx device: a cautionary note. *J Vasc Surg.* 2002; 36: 476–84.
538. *Van Prehn J, Schlosser FJV, Muhs BE, Verhagen HJM, Moll FL, van Herwaarden JA.* Oversizing of aortic stent graft for abdominal aneurysm repair: a systematic review of the benefits and risks. *Eur J Vasc Endovasc Surg.* 2009; 38: 42–53.
539. *Resch T, Ivancev K, Brunkwall J, Nyman U, Malina M, Lindblad B.* Distal migration of stent-grafts after endovascular repair of abdominal aortic aneurysms. *J Vasc Interv Radiol.* 1999; 10: 257–64.
540. *Cao P, Verzini F, Parlani G, De Rango P, Parente B, Giordano G, et al.* Predictive factors and clinical consequences of proximal aortic neck dilatation in 230 patients undergoing abdominal aortic aneurysm repair with self-expandable stent-grafts. *J Vasc Surg.* 2003; 37: 1200–5.
541. *Sternbergh WC, Money SR, Greenberg RK, Chuter TA.* Influence of endograft oversizing on device migration, endoleak, aneurysm shrinkage, and aortic neck dilation: results from the Zenith Multicenter Trial. *J Vasc Surg.* 2004; 39: 20–6.
542. *Resch T, Malina M, Lindblad B, Malina J, Brunkwall J, Ivancev K.* The impact of stent design on proximal stent-graft fixation in the abdominal aorta: an experimental study. *Eur J Vasc Endovasc Surg.* 2000; 20: 190–5.
543. *Malina M, Lindblad B, Ivancev K, Lindh M, Malina J, Brunkwall J.* Endovascular exclusion: will stents with hooks and barbs prevent stent-graft migration? *J Endovasc Surg.* 1998; 5: 310–7.
544. *Heikkinen MA, Alsac JM, Arko FR, Metsanoja R, Zvaigzne A, Zarins CK.* The importance of iliac fixation in prevention of stent-graft migration. *J Vasc Surg.* 2006; 43: 1130–7.
545. *Benharash P, Lee JT, Abilez OJ, Crabtree T, Bloch DA, Zarins CK.* Iliac fixation inhibits migration of both suprarenal and infrarenal aortic endografts. *J Vasc Surg.* 2007; 45: 250–7.
546. *England A, McWilliams R.* Migration and dislocation of aortic devices during follow-up. In: Branchereau A, Jacobs M, editors. *Endovascular aortic repair: the state of the art.* Minerva Medica; 2008.
547. *Fearn S, Lawrence-Brown MM, Semmens JB, Hartley D.* Follow-up after endovascular aortic aneurysm repair: the plain radiograph has an essential role in surveillance. *J Endovasc Ther.* 2003; 10: 894–901.
548. *Mirza TA, Karthikesalingam A, Jackson D, Walsh SR, Holt PJ, Hayes PD, et al.* Duplex ultrasound and contrast-enhanced ultrasound versus computed tomography for the detection of endoleak after evar: systematic review and bivariate meta-analysis. *Eur J Vasc Endovasc Surg.* 2010; 39: 418–28.
549. *Parent FN, Meier GH, Godzichvili V, LeSar CJ, Parker FM, Carter K, et al.* The incidence and natural history of type I and II endoleak: a 5-year follow-up assessment with color duplex ultrasound scan. *J Vasc Surg.* 2002; 35: 474–81.
550. *Sato DT, Goff CD, Gregory RT, Robinson KD, Carter KA, Herts BR, et al.* Endoleak after aortic stent graft repair: diagnosis by color duplex ultrasound scan versus computed tomography scan. *J Vasc Surg.* 1998; 28: 657–63.
551. *McWilliams RG, Martin J, White D, Gould DA, Rowlands PC, Haycox A, et al.* Detection of endoleaks with enhanced ultrasound imaging: comparison with biphasic computed tomography. *J Endovasc Ther.* 2002; 9: 170–9.
552. *Stavropoulos SW, Clark TW, Carpenter JP, et al.* Use of CT angiography to classify endoleaks after endovascular repair of abdominal aortic aneurysms. *J Vasc Interv Radiol.* 2005; 16: 663–7.
553. *Buth J, Harris PL, Marrewijk CV.* Causes and outcomes of open conversion and aneurysm rupture after endovascular abdominal aortic aneurysm repair: can type II endoleaks be dangerous? *J Am Coll Surg.* 2002; 194(suppl. 1): S98–102.
554. *Walsh SR, Tang TY, Boyle JR.* Renal consequences of endovascular abdominal aortic aneurysm repair. *J Endovasc Ther.* 2008; 15: 73–82.
555. *Brenner DJ, Hall EJ.* Computed tomography: an increasing source of radiation exposure. *N Engl J Med.* 2007; 357: 2277–84.
556. *Ayuso JR, de Caralt TM, Pages M, Rimbau V, Ayuso C, Sanchez M, et al.* MRA is useful as a follow-up technique after endovascular repair of aortic aneurysm with nitinol endoprostheses. *J Magn Reson Imaging.* 2004; 20: 803–10.
557. *Dias NV, Ivancev K, Malina M, Hinnen JW, Visser M, Lindblad B, et al.* Direct intra-aneurysm sac pressure measurement using tip-pressure sensors: in vivo and in vitro evaluation. *J Vasc Surg.* 2004; 40: 711–6.
558. *Ohki T, Ouriel K, Silveira PG, Katzen B, White R, Criado F, et al.* Initial results of wireless pressure sensing for endovascular aneurysm repair: the APEX TrialeAcute Pressure Measurement to Confirm Aneurysm Sac EXclusion. *J Vasc Surg.* 2007; 45: 236–42.
559. *Gawenda M, Heckenkamp J, Zaehring M, Brunkwall J.* Intraaneurysm sac pressure – the holygrail of endoluminal grafting of AAA. *Eur J Vasc Endovasc Surg.* 2002; 24: 139–45.
560. *Hoppe H, Segall JA, Liem TK, Landry GJ, Kaufman JA.* Aortic aneurysm sac pressure measurements after endovascular repair using an implantable remote sensor: initial experience and short-term follow-up. *Eur Radiol.* 2008; 18: 957–65.
561. *Sternbergh WC, Money SR.* Hospital cost of endovascular versus open repair of abdominal aortic aneurysm: a multi-

- center study. *J Vasc Surg.* 2000; 31: 237–44.
562. Fiorani P, Speziale F, Calisti A, Misuraca M, Zaccagnini D, Rizzo L, et al. Endovascular graft infection: preliminary results of an international inquiry. *J Endovasc Ther.* 2003; 10: 919–27.
563. Davey P, Peaston R, Rose J, Jackson RA, Wyatt MG. Impact on renal function after endovascular aneurysm repair with uncovered supra-renal fixation assessed by serum cystatin C. *Eur J Vasc Endovasc Surg.* 2008; 35: 439–45.
564. Muszbek N, Thompson MM, Soong CV, Hutton J, Brasseur P, van Sambeek MRHM. Systematic review of utilities in abdominal aortic aneurysm. *Eur J Vasc Endovasc Surg.* 2008; 36: 283–9.
565. Clair DG, Gray B, O'Hara PJ, Ouriel K. An evaluation of the cost to health care institutions of endovascular aortic aneurysm repair. *J Vasc Surg.* 2000; 32: 148–52.
566. Bosh JL, Lester JS, McMahon PM, Beinfeld MT, Halpern EF, Kaufman JA, et al. Hospital costs for elective endovascular and surgical repairs of infrarenal abdominal aortic aneurysms. *Radiology.* 2001; 220: 492–7.
567. Lindholt JS, Jørgensen B, Shi GP, Henneberg EW. Relationships between activators and inhibitors of plasminogen, and the progression of small abdominal aortic aneurysms. *Eur J Vasc Endovasc Surg.* 2003; 25: 546–51.
568. Hirsch AT, Haskal ZJ, Hertzner NR, Bakal CW, Creager MA, Halperin JL. ACC/AHA 2005 practice guidelines for the management of patients with peripheral arterial disease. *Circulation.* 2006; 113: 1474–547.
569. Sapirstein W, Chandeysson P, Wentz C. The Food Drug Administration approval of endovascular grafts for abdominal aortic aneurysm: an 18-month retrospective. *J Vasc Surg.* 2001; 34: 180–3.
570. Peterson BG, Matsumura JS, Brewster DC, Makaroun MS. Five-year report of a multicenter controlled clinical trial of open versus endovascular treatment of abdominal aortic aneurysms. *J Vasc Surg.* 2007; 45: 885–90.
571. Zarins CK. AneuRx clinical Investigators. The US AneuRx clinical trial. 6-year clinical update 2002. *J Vasc Surg.* 2003; 37: 904–8.
572. Franssen GA, Desgranges P, Laheij RJF, Harris PL, Becquemin JP, Eurostar Collaborators. Frequency, predictive factors, and consequences of stent-graft kink following endovascular AAA repair. *J Endovasc Ther.* 2003; 10: 913–8.
573. Mills JL, Duong ST, Leon LR, Goshima KR, Ihnat DM, Wendel DS, et al. Comparison of the effects of open and endovascular aortic aneurysm repair on long-term renal function using chronic kidney disease staging based on glomerular filtration. *J Vasc Surg.* 2008; 47: 1141–9.
574. Alcorn HG, Wolfson SK Jr, Sutton-Tyrrell K, et al. Risk factors for abdominal aortic aneurysms in older adults enrolled in The Cardiovascular Health Study. *Arterioscler Thromb Vasc Biol.* 1996; 16: 963–70.
575. Vazquez C, Sakalihan N, D'Harcour JB, et al. Routine ultrasound screening for abdominal aortic aneurysm among 65- and 75-year-old men in a city of 200,000 inhabitants. *Ann Vasc Surg.* 1998; 12: 544–9.
576. Anidjar S, Dobrin PB, Eichorst M, et al. Correlation of inflammatory infiltrate with the enlargement of experimental aortic aneurysms. *J Vasc Surg.* 1992; 16: 139–47.
577. Pearce WH, Koch AE. Cellular components and features of immune response in abdominal aortic aneurysms. *Ann N Y Acad Sci.* 1996; 800: 175–85.
578. Gesell O. Wandnekrosen der Aorta als selbständige Erkrankung und ihre Beziehung zur Spontanruptur. *Virchows Arch Pathol Anat Physiol Klin Med.* 1928: 1–36.
579. Erdheim J. Medionecrosis aortae idiopathica (cystica). *Virchows Arch Pathol Anat Physiol Klin Med.* 1929: 454–79.
580. Marfan AB. Un cas de deformation congenital des quatre membres plus prononcee aux extremités caracterisee par l'allongement des os avec un certain degre d'amincissement. *Bull MemSoc Med Hep.* 1896; 13: 220–6.
581. Jondeau G, Delorme G, Guiti C. [Marfan syndrome] *Rev Prat.* 2002; 52: 1089–93.
582. Hollister DW, Godfrey M, Sakai LY, et al. Immunohistologic abnormalities of the microfibrillar-fiber system in the Marfan syndrome. *N Engl J Med.* 1990; 323: 152–9.
583. Dietz HC, Cutting GR, Pyeritz RE, et al. Marfan syndrome caused by a recurrent de novo miss en semutation in the fibrillin gene. *Nature.* 1991; 352: 337–9.
584. Lee B, Godfrey M, Vitale E, et al. Linkage of Marfan syndrome and a phenotypic ally related disorder to two different fibrillin genes. *Nature.* 1991; 352: 330–4.
585. Tsipouras P, Del Mastro R, Sarfarazj M, et al. Genetic linkage of the Marfan syndrome, ectopia lentis, and congenital contractural arachnodactyly to the fibrillin genes on chromosomes 15 and 5. The International Marfan Syndrome Collaborative Study. *N Engl J Med.* 1992; 326: 905–9.
586. Francke U, Furthmayr H. Marfan's syndrome and other disorders of fibrillin. *N Engl J Med.* 1994; 330: 1384–5.
587. Kainulainen K, Savolainen A, Palotie A, et al. Marfan syndrome: exclusion of genetic linkage to five genes coding for connective tissue components in the long arm of chromosome 2. *Hum Genet.* 1990; 84: 233–6.
588. Maslen CL, Corson GM, Maddox BK, et al. Partial sequence of a candidate gene for the Marfan syndrome. *Nature.* 1991; 352: 334–7.
589. Jeremy RW, Huang H, Hwa J, et al. Relation between age, arterial distensibility, and aortic dilatation in the Marfan syndrome. *Am J Cardiol.* 1994; 74: 369–73.
590. Pepin M, Schwarze U, Superti-Furga A, et al. Clinical and genetic features of Ehlers-Danlos syndrome type IV, the vascular type. *N Engl J Med.* 2000; 342: 673–80. Erratum in: *N Engl J Med.* 2001; 344: 392.
591. Francke U, Berg MA, Tynan K, et al. A Gly1127Ser mutation in an EGF-like domain of the fibrillin-1 gene is a risk factor for ascending aortic aneurysm and dissection. *Am J Hum Genet.* 1995; 56: 1287–96.
592. Rasmussen TE, Hallett JW Jr. Inflammatory aortic aneurysms: a clinical review with new perspectives in pathogenesis. *Ann Surg.* 1997; 225: 155–64.
593. Bonamigo TP, Bianco C, Becker M, et al. Inflammatory aneurysms of infrarenal abdominal aorta: a case-control study. *Minerva Cardioangiol.* 2002; 50: 253–8.
594. Cavallaro A, Sapienza P, di Marzo L, et al. [Inflammatory aneurysm of the abdominal aorta: study of 355 patients with aortic aneurysm] *Recenti Prog Med.* 2001; 92: 269–73. Italian.
595. Pennell RC, Hollier LH, Lie JT, et al. Inflammatory abdominal aortic aneurysms: a thirty-year *J Vasc Surg.* 1985; 2: 859–69.
596. Munshi IA, Rhee SW, Pane T, et al. Clostridium septicum mycotic aortic aneurysm. *Surg Gynecol Obstet.* 2002; 184: 54–5.
597. Fiessinger JN, Paul JF. [Inflammatory and infectious aortitis] *Rev Prat.* 2002; 52: 1094–9.
598. Hagino RT, Clagett G P, Valentine RJ. A case of Pott's disease of the spine eroding into the suprarenal aorta. *J Vasc Surg.* 1996; 24: 482–6.
599. Vorum H, Ostergaard L, et al. Immunoblotting analysis of abdominal aortic aneurysms using antibodies against Chlamydia pneumoniae recombinant MOMP. *Eur J Vasc Endovasc Surg.* 2002; 24: 81–5.
600. Loehe F, Bittmann I, Weilbach C, et al. Chlamydia pneumoniae in atherosclerotic lesions of patients undergoing vascular surgery. *Ann Vasc Surg.* 2002; 16: 467–73.
601. Crawford ES, Cohen ES. Aortic aneurysm: a multifocal disease. Presidential address. *Arch Surg.* 1982; 117: 1393–400.

602. *Bickerstaff LK, Pairolero PC, Hollier LH*, et al. Thoracic aortic aneurysms: a population-based study. *Surgery*. 1982; 92: 1103–8.
603. *Pressler V, McNamara JJ*. Aneurysm of the thoracic aorta: review of 260 cases. *J Thorac Cardiovasc Surg*. 1985; 89: 50–4.
604. *Lederle FA, Simel DL*. The rational clinical examination: does this patient have abdominal aortic aneurysm? *JAMA*. 1999; 281: 77–82.
605. *May AG, DeWeese JA, Frank I*, et al. Surgical treatment of abdominal aortic aneurysms. *Surgery*. 1968; 63: 711–21.
606. *Nichols GB, Schilling PJ*. Pseudoretroperitoneal gas in rupture of aneurysm of abdominal aorta. *Am J Roentgenol Radium Ther Nucl Med*. 1975; 125: 134–7.
607. *Janower ML*. Ruptured arteriosclerotic aneurysms of the abdominal aorta: roentgenographic findings on plain films. *N Engl J Med*. 1961; 265: 12–5.
608. *Littoo FN, Steffan G, Greisler HP*, et al. Use of sequential B mode ultrasonography to manage abdominal aortic aneurysms. *Arch Surg*. 1989; 124: 419–21.
609. *Phillips SM, King D*. The role of ultrasound to detect aortic aneurysms in «urological» patients. *Eur J Vasc Surg*. 1993; 7: 298–300.
610. *Akkersdijk GJ, Puylaert JB, de Vries AC*. Abdominal aortic aneurysm as an incidental finding in abdominal ultrasonography. *Br J Surg*. 1991; 78: 1261–3.
611. *Spittell PC, Ehram JE, Anderson L*, et al. Screening for abdominal aortic aneurysm during transthoracic echocardiography in a hypertensive patient population. *J Am Soc Echocardiogr*. 1997; 10: 722–7.
612. *Wolf YG, Otis SM, Schwend RB*, et al. Screening for abdominal aortic aneurysms during lower extremity arterial evaluation in the vascular laboratory. *J Vasc Surg*. 1995; 22: 417–21; discussion 421–3.
613. *Taylor SM, Mills JL, Fujitani RM*. The juxtarenal abdominal aortic aneurysm: a more common problem than previously realized? *Arch Surg*. 1994; 129: 734–7.
614. *Crawford ES, Beckett WC, Greer MS*. Juxtarenal infrarenal abdominal aortic aneurysm: special diagnostic and therapeutic considerations. *Ann Surg*. 1986; 203: 661–70.
615. *Ayari R, Paraskevas N, Rosset E*, et al. Juxtarenal aneurysm: comparative study with infrarenal abdominal aortic aneurysm and proposition of a new classification. *Eur J Vasc Endovasc Surg*. 2001; 22: 169–74.
616. *Faggioli G, Stella A, Freyrie A*, et al. Early and long-term results in the surgical treatment of juxtarenal and pararenal aortic aneurysms. *Eur J Vasc Endovasc Surg*. 1998; 15: 205–11.
617. *Qvarfordt PG, Stoney RJ, Reilly LM*, et al. Management of pararenal aneurysms of the abdominal aorta. *J Vasc Surg*. 1986; 3: 84–93.
618. *Nypaver TJ, Shepard AD, Reddy DJ*, et al. Repair of pararenal abdominal aortic aneurysms: an analysis of operative management. *Arch Surg*. 1993; 128: 803–11; discussion 811–3.
619. *Jean-Claude JM, Reilly LM, Stoney RJ*, et al. Pararenal aortic aneurysms: the future of open aortic aneurysm repair. *J Vasc Surg*. 1999; 29: 902–12.
620. *Anagnostopoulos PV, Shepard AD, Pipinos II*, et al. Factors affecting outcome in proximal abdominal aortic aneurysm repair. *Ann Vasc Surg*. 2001; 15: 511–9.
621. *Cox GS, O'Hara PJ, Hertzner NR*, et al. Thoracoabdominal aneurysm repair: a representative experience. *J Vasc Surg*. 1992; 15: 780–7; discussion 787–8.
622. *Svensson LG, Crawford ES, Hess KR*, et al. Experience with 1509 patients undergoing thoracoabdominal aortic operations. *J Vasc Surg*. 1993; 17: 357–68; discussion 368–70.
623. *Coselli JS, LeMaire SA, Buket S*, et al. Subsequent proximal aortic operations in 123 patients with previous infrarenal abdominal aortic aneurysm surgery. *J Vasc Surg*. 1995; 22: 59–67.
624. *Schwartz LB, Belkin M, Donaldson MC*, et al. Improvement in results of repair of type IV thoracoabdominal aortic aneurysms. *J Vasc Surg*. 1996; 24: 74–81.
625. *Dunning PG, Dudgill S, Brown AS*, et al. Vascular Surgical Society of Great Britain and Ireland: total abdominal approach for repair of type IV thoracoabdominal aortic aneurysm. *Br J Surg*. 1999; 86: 696.
626. *Martin GH, O'Hara PJ, Hertzner NR*, et al. Surgical repair of aneurysms involving the suprarenal, visceral, and lower thoracic segments: early results and late outcome. *J Vasc Surg*. 2000; 31: 851–62.
627. *Warner MA, Offord KP, Warner ME*, et al. Role of preoperative cessation of smoking and other factors in postoperative pulmonary complications: a blinded prospective study of coronary artery bypass patients. *Mayo Clin Proc*. 1989; 64: 609–616.
628. *Ho P, Ting AC, Cheng SW*. Blood loss and transfusion in elective abdominal aortic aneurysm surgery. *ANZ J Surg*. 2004; 74: 631–4.
629. *Nelson AH, Fleisher LA, Rosenbaum SH*. Relationship between post-operative anemia and cardiac morbidity in high-risk vascular patients in the intensive care unit. *Crit Care Med*. 1993; 21: 860–6.
630. *Milne AA, Adam DJ, Murphy WG, Ruckley CV*. Effects of asymptomatic abdominal aortic aneurysm on the soluble coagulation system, platelet count and platelet activation. *Eur J Vasc Endovasc Surg*. 1999; 17: 434–7.
631. *Bradbury A, Adam D, Garrioch M, Brittenden J, Gillies T, Ruckley CV*. Changes in platelet count, coagulation and fibrinogen associated with elective repair of asymptomatic abdominal aortic aneurysm and aortic reconstruction for occlusive disease. *Eur J Vasc Endovasc Surg*. 1997; 13: 375–80.
632. *Matsumura JS, Katzen BT, Sullivan TM, Dake MD, Naftel DC*. Predictors of survival following open and endovascular repair of abdominal aortic aneurysms. *Ann Vasc Surg*. 2009; 23: 153–8.
633. *Eagleton MJ, Grigoryants V, Peterson DA, Williams DM, Henke PK, Wakefield TW*, et al. Endovascular treatment of abdominal aortic aneurysm is associated with a low incidence of deep venous thrombosis. *J Vasc Surg*. 2002; 36: 912–6.
634. *Olin JW, Graor RA, O'Hara P, Young JR*. The incidence of deep venous thrombosis in patients undergoing abdominal aortic aneurysm resection. *J Vasc Surg*. 1993; 18: 1037–41.
635. *Bani-Hani M, Al-Khaffaf H, Titi MA, Jaradat I*. Interventions for preventing venous thromboembolism following abdominal aortic surgery. *Cochrane Database Syst Rev*. 2008; CD005509.
636. *de Maistre E, Terriat B, Lesne-Padieu AS, Abello N, Bouchot O, Steinmetz EF*. High incidence of venous thrombosis after surgery for abdominal aortic aneurysm. *J Vasc Surg*. 2009; 49: 596–601.
637. *Hollyoak M, Woodruff P, Muller M, Daunt N, Weir P*. Deep venous thrombosis in postoperative vascular surgical patients: a frequent finding without prophylaxis. *J Vasc Surg*. 2001; 34: 656–60.
638. *Farkas JC, Chapuis C, Combe S, Silsiguen M, Marzelle J, Laurian C, Cormier JM*. A randomised controlled trial of a low-molecular-weight heparin (Enoxaparin) to prevent deep-vein thrombosis in patients undergoing vascular surgery. *Eur J Vasc Surg*. 1993; 7: 554–60.
639. *Fletcher JP, Batiste P*. Incidence of deep vein thrombosis following vascular surgery. *Int Angiol*. 1997; 16: 65–8.
640. *Knott AW, Kalra M, Duncan AA, Reed NR, Bower TC, Hoskin TL*, et al. Open repair of juxtarenal aortic aneurysms (JAA) remains a safe option in the era of fenestrated endografts. *J Vasc Surg*. 2008; 47: 695–701.
641. *Friedman SG, Lazzaro RS, Spier LN, Moccio C, Tortolani AJ*. A prospective randomized comparison of Dacron and polytetrafluoro-ethylene aortic bifurcation grafts. *Surgery*.

- 1995; 117: 7–10.
642. *Friedman SG, Sowerby SA, Del Pin CA, Scher LA, Tortolani AJ.* A prospective randomized study of abdominal aortic surgery without post-operative nasogastric decompression. *Cardiovasc Surg.* 1996; 4: 492–4.
 643. *Goueffic Y, Rozec B, Sonnard A, Patra P, Blanloeil Y.* Evidence for early nasogastric tube removal after infrarenal aortic surgery: a randomized trial. *J Vasc Surg.* 2005; 42: 654–9.
 644. *Kan CD, Lee HL, Yang YJ.* Outcome after endovascular stent graft treatment for mycotic aortic aneurysm: A systematic review. *J Vasc Surg.* 2007; 46: 906–12.
 645. *Bade MA, Queral LA, Mukherjee D, Kong LS.* Endovascular abdominal aortic aneurysm repair in a patient with Ehlers-Danlos syndrome. *J Vasc Surg.* 2007; 46: 360–2.
 646. *Landesberg G, Mosseri M, Wolf Y, Vesselov Y, Weissman C.* Perioperative myocardial ischemia and infarction: identification by continuous 12-lead electrocardiogram with online ST-segment monitoring. *Anesthesiology.* 2002; 96: 264–70.
 647. *Le Manach Y, Perel A, Coriat P, Godet G, Bertrand M, Riou B.* Early and delayed myocardial infarction after abdominal aortic surgery. *Anesthesiology.* 2005; 102: 885–91.
 648. *Callaghan CJ, Lynch AG, Amin I, Fazel M, Lindop MJ, Gaunt ME, Varty K.* Overnight intensive recovery: elective open aortic surgery without a routine ICU bed. *Eur J Vasc Endovasc Surg.* 2005; 30: 252–8.
 649. *Abularrage CJ, Sheridan MJ, Mukherjee D.* Endovascular versus «fast-track» abdominal aortic aneurysm repair. *Vasc Endovascular Surg.* 2005; 39: 229–36.
 650. *Bertges DJ, Rhee RY, Muluk SC, Trachtenberg JD, Steed DL, Webster MW, Makaroun MS.* Is routine use of the intensive care unit after elective infrarenal abdominal aortic aneurysm repair necessary? *J Vasc Surg.* 2000; 32: 634–42.
 651. *Nishimori M, Ballantyne JC, Low JH.* Epidural pain relief versus systemic opioid-based pain relief for abdominal aortic surgery. *Cochrane Database Syst Rev.* 2006; CD005059.
 652. *Lerussi G, O'Brien N, Sessa C, D'Elia P, Sobocinski J, Perrot C, Azzaoui R, Haulon S.* Hepatorenal bypass allowing fenestrated endovascular repair of juxtarenal abdominal aortic aneurysm: a case report. *Eur J Vasc Endovasc Surg.* 2010; Mar; 39(3): 305–7. doi: 10.1016/j.ejvs.2009.11.012. Epub. 2009; Nov. 27.
 653. *Black SA, Wolfe JH, Clark M, Hamady M, Cheshire NJ, Jenkins MP.* Complex thoracoabdominal aortic aneurysms: endovascular exclusion with visceral revascularization. *J Vasc Surg.* 2006; Jun; 43(6): 1081–9; discussion 1089.
 654. *Zhang HP, Guo W, Liu XP, Jia X, Xiong J, Ma XH.* Hybrid procedures for thoracoabdominal aortic aneurysms and dissections. *Chin Med J (Engl).* 2013; Feb; 126(4): 620–5.
 655. *Antoniu GA, Schiro A, Antoniu SA, Farquharson F, Murray D, Smyth JV, Serracino-Inglott F.* Chimney technique in the endovascular management of complex aortic disease. *Vascular.* 2012; Oct; 20(5): 251–61. doi: 10.1258/vasc.2011.ra0056. Epub. 2012 Sep 14.
 656. *Moulakakis KG, Mylonas SN, Avgerinos E, Papapetrou A, Kakisis JD, Brountzos EN, Liapis CD.* The chimney graft technique for preserving visceral vessels during endovascular treatment of aortic pathologies. *J Vasc Surg.* 2012; May; 55(5): 1497–503. doi: 10.1016/j.jvs.2011.10.009. Epub. 2012; Jan 10.
 657. *Ricotta JJ. 2nd, Oderich GS.* Fenestrated and branched stent grafts. *Perspect Vasc Surg Endovasc Ther.* 2008; Jun; 20(2): 174–87; discussion 188–9. doi: 10.1177/1531003508320491.
 658. *Cross J, Raine R, Harris P, Richards T.* FEVAR Consensus Working Group of the British Society of Endovascular Therapy. Indications for fenestrated endovascular aneurysm repair. *Br J Surg.* 2012; Feb; 99(2): 217–24. doi: 10.1002/bjs.7811.
 659. *Tambyraja AL, Fishwick NG, Bown MJ, Nasim A, McCarthy MJ, Sayers RD.* Fenestrated aortic endografts for juxtarenal aortic aneurysm: medium term outcomes. *Eur J Vasc Endovasc Surg.* 2011; Jul; 42(1): 54–8. doi: 10.1016/j.ejvs.2011.03.033. Epub. 2011 Apr. 22.
 660. *Krievins DK, Holden A, Savlovskis J, Calderas C, Donayre CE, Moll FL, Katzen B, Zarins CK.* EVAR using the Nellix Sacanchoring endoprosthesis: treatment of favourable and adverse anatomy. *Eur J Vasc Endovasc Surg.* 2011; Jul; 42(1): 38–46. doi: 10.1016/j.ejvs.2011.03.007. Epub. 2011; Apr 15.
 661. *Lazaris AM, Maheras AN, Vasdekis SN.* A multilayer stent in the aorta may not seal the aneurysm, thereby leading to rupture. *J Vasc Surg.* 2012; Sep; 56(3): 829–31. doi: 10.1016/j.jvs.2012.03.252. Epub. 2012 Jul. 20.
 662. *Farley SM, Rigberg D, Jimenez JC, Moore W, Quinones-Baldrich W.* A retrospective review of Palmaz stenting of the aortic neck for endovascular aneurysm repair. *Ann Vasc Surg.* 2011; Aug; 25(6): 735–9. doi: 10.1016/j.avsg.2011.02.042. Epub. 2011 Jun 12.
 663. *Bastos Goncalves F, de Vries JP, van Keulen JW, Dekker H, Moll FL, van Herwaarden JA, Verhagen HJ.* Severe proximal aneurysm neck angulation: early results using the Endurant stentgraft system. *Eur J Vasc Endovasc Surg.* 2011; Feb; 41(2): 193–200. doi: 10.1016/j.ejvs.2010.11.001. Epub. 2010 Dec 8.
 664. *Verhoeven EL, Oikonomou K, Möhner B, Renner H, Ritter W.* European C3 Global Registry Participants. First experience with the new repositionable C3 excluder stent-graft. *J Cardiovasc Surg (Torino).* 2011; Oct; 52(5): 637–42. Epub. 2011 Jul. 29.
 665. *Weale AR, Balasubramaniam K, Macierewicz J, Hardman J, Horrocks M.* Outcome and safety of Aorfix™ stent graft in highly angulated necks – a prospective observational study. *Eur J Vasc Endovasc Surg.* 2011 Mar; 41(3): 337–43. doi: 10.1016/j.ejvs.2010.11.008. Epub. 2010 Dec 8.
 666. *van Keulen JW, Moll FL, Arts J, Voncken EJ, van Herwaarden JA.* Aortic neck angulations decrease during and after endovascular aneurysm repair. *J Endovasc Ther.* 2010; Oct; 17(5): 594–8. doi: 10.1583/10-3131MR.1.
 667. *Chocron S, Vaislic C, Kaili D, Bonneville JF.* Multilayer stents in the treatment of thoraco-abdominal residual type B dissection. *Interact Cardiovasc Thorac Surg.* 2011; Jun; 12(6): 1057–9. doi: 10.1510/icvts.2010.257394. Epub. 2011; Mar 8.

Репозиционирование - будущее эндопротезирования!



PERFORMANCE by design



Репозиционирование = Контроль

- контролируемое раскрытие эндопротеза GORE[®] EXCLUDER[®]
- возможность максимально улучшить инфраренальную зону усадки
- возможность вращать эндопротез для точного позиционирования

Новый взгляд на эндопротезирование аорты

Сталкиваясь с проблемной инфраренальной шейкой, не ограничивайтесь только одной возможностью раскрытия эндопротеза. Доверьте успех процедуры системе доставки GORE[®] C3, и у Вас появится масса возможностей улучшить установку эндопротеза.

ОБУЧАЮЩИЙ САЙТ

www.excluderc3training.com

8 800 555 59 89

Все звонки по России бесплатные



EXCLUDER[®]

AAA ENDOPROSTHESIS

Издание рекомендаций поддержали:



ИНСТИТУТ
СТВОЛОВЫХ
КЛЕТОК
ЧЕЛОВЕКА



150 Years
Science For A
Better Life



SAM Pharmaceuticals

